**Aus dem patholog. Institut des Krankenhauses München r. d. Isar.**
(Vorstand: Professor Dr. Hermann Dürck.)

# Transplantationsversuche mit dem experimentell erzeugten Riesenzellengranulom.

Mit 2 Tafeln.

---

## Inaugural-Dissertation

zur

**Erlangung der Doktorwürde in der gesamten Medizin**

verfaßt und einer

hohen medizinischen Fakultät

der

**Kgl. Bayer. Ludwig-Maximilians-Universität zu München**

vorgelegt

von

**Hermann Stieve.**

---

**München 1912.**

Aus dem patholog. Institut des Krankenhauses München r. d. Isar.
(Vorstand: Professor Dr. Hermann Dürck.)

# Transplantationsversuche mit dem experimentell erzeugten Riesenzellengranulom.

Mit 2 Tafeln.

Inaugural-Dissertation

zur

Erlangung der Doktorwürde in der gesamten Medizin

verfaßt und einer

hohen medizinischen Fakultät

der

Kgl. Bayer. Ludwig-Maximilians-Universität zu München

vorgelegt

von

**Hermann Stieve.**

ACAD. LUDD. BAT. MED.

München 1912.

Gedruckt mit Genehmigung der medizinischen Fakultät zu München.

Dekan: Prof. Dr. M. Gruber. Referent: Prof. Dr. M. Borst.

Abdruck aus den „Beiträgen zur pathologischen Anatomie und zur allgemeinen Pathologie“, begr. von Ziegler herausgeg. von Aschoff und Marchand.

Meiner Mutter.

Digitized by the Internet Archive
in 2026

https://archive.org/details/IA41548303_0155

Es ist eine schon seit langer Zeit bekannte Tatsache, daß kleinste aseptische Fremdkörper, die auf irgend eine Weise in das menschliche oder tierische Gewebe gelangen, die Bildung von Granulationsgewebe hervorrufen, das besonders reich an Riesenzellen ist. Vereinzelte Riesenzellen finden sich ja schon in jeglichem Granulationsgewebe, wie dies Jakobson und Heiberg nachgewiesen haben und zwar ebenso in gut granulierenden Wunden, als auch in jenem Gewebe, das sich um größere, einheilende Fremdkörper bildet. Marchand hat darauf hingewiesen, daß die Stärke der Riesenzellenbildung umgekehrt proportional ist zur Größe und zur Resorptionsfähigkeit der betreffenden Körper.

Gelangen derartige kleinste, nicht oder nur sehr langsam resorbierbare Körper, — denn wie die Arbeiten Leber's und seiner Schüler bewiesen haben, gibt es überhaupt nur sehr wenige Körper, die garnicht von den Körpersäften angegriffen werden, — auf Schleimhäute oder in die serösen Höhlen, so rufen sie die Bildung von Knötchen hervor, die makroskopisch anfangs große Ähnlichkeit mit Tuberkeln zeigen und mikroskopisch fast ganz aus Riesenzellen bestehen. Diese Knötchen wurden anfangs zumeist als rein zufällige Befunde mitgeteilt.

So beobachtete sie Pagenstecher an der Konjunktiva und Iris nach Eindringen von Raupenhaaren in das Auge, Wagemann berichtet von einem ganz ähnlichen Fall, wo ebenfalls Haare der Prozessionsraupe die Bildung kleinster Knötchen auf der Konjunktiva hervorgerufen hatten. Recklinghausen fand ebensolche, fast ganz aus Riesenzellen bestehende Knötchen um feinste Baumwollfäden auf dem Peritoneum nach einer

Laparotomie und ebensolche um kleinste Schwammstückchen nach einer anderen Laparatomie, bei welcher die Bauchhöhle mit Schwämmen ausgetupft worden war. Ferner sah Hanau nach einer Magenperforation das ganze Peritoneum mit kleinsten Knötchen übersät und fand im Zentrum eines jeden solchen Knötchens, das wiederum zum größten Teil aus Riesenzellen bestand, einen Fremdkörper, meistens verholzte aus der Nahrung stammende Pflanzenfasern. Weiterhin berichtet Karl Meyer von einem Fall, in dem sich der, an Cholestearintafeln reiche Inhalt einer Ovarialcyste in die Bauchhöhle entleert hatte. Er fand bei der Laparotomie zahlreiche kleine Knötchen auf dem Peritoneum, in deren Zentrum sich immer Riesenzellen mit eingeschlossenen Cholestearintafeln fanden. Helbing beobachtete die nämlichen Knötchen, welche sich um in die Bauchhöhle gelangte Tänieneier gebildet hatten. Manasse endlich berichtet von mehreren derartigen „Granulationsgeschwülsten mit Fremdkörperriesenzellen", die sich auf dem Trommelfell bei einer chronischen oder akuten Entzündung desselben gebildet hatten und bei denen Cholestearintafeln und hauptsächlich abgestorbene Epidermiszellen als Fremdkörper gewirkt hatten.

In allen diesen Fällen handelte es sich um zufällig eingedrungene kleinste Fremdkörper, welche die Knötchen- und Riesenzellenbildung veranlaßt hatten. Es gelang aber auch häufig willkürlich, durch Einverleibung kleinster aseptischer Körper derartige Knötchen zu erzeugen. So brachte Rustizky kleinste Glas-, Muskel- und Knochenstückchen in den Lymphsack des Frosches und erzeugte dadurch die Ansammlung von Riesenzellen, Zielonko benützte beim gleichen Versuche und mit demselben Erfolg Hühnereimembranen, Nabelschnur-, Lungen- und Perikardstückchen. Ewetzky fand um, in die vordere Augenkammer eingebrachte Glimmerplättchen Ansammlung von Riesenzellen. Emil Marchand brachte „unter aseptischen Cautelen zerriebene und gehackte Seidenfäden und kleinste Schwammstückchen" in das Unterhautzellgewebe des Kaninchens und beobachtete ebenfalls, daß sich um diese Fremdkörper Riesenzellen ansammelten. F. Marchand erzeugte Riesenzellen durch Schwammstückchen, injiziertes Lungengewebe und Hollundermark, die er in die Bauchhöhle von Kaninchen eingebracht hatte. Arnold beobachtete Riesenzellenbildung in den Lymphgefäßen von Kaninchen nach Injektion von Weizengrieskörnern in die Vena jugularis, und ebenso im Lymphsack des Frosches nach Einbringung von Holundermarkstückchen. Martin benutzte als Fremdkörper Lykopodiumsporen (außerdem gepulverten Cayennepfeffer und Canthariden, doch erzeugten diese Substanzen zu starke entzündliche Veränderungen). Er erhielt bei Injektionen von Lykopodiumsporen in die Bauchhöhle ausnahmslos Riesenzellen von verschiedener Größe, die je eine oder auch 3—5 Lykopodiumsporen einschlossen. In der Umgebung dieser Riesenzellen, die größtenteils zu kleinen Knötchen angehäuft waren, fanden sich zahlreiche

Rundzellen. Konstantinowitsch brachte ebenfalls Lykopodiumsporen unter die Haut von Kaninchen und erzeugte dadurch Granulationsgewebe, das zum größten Teil aus Riesenzellen bestand. Weiss brachte Baumwollfäden und fein gehackte Haare in das Unterhautzellgewebe von Hunden mit dem nämlichen Erfolg. Haidenhain führte Holundermarkstücke in die Bauchhöhle von Meerschweinchen ein, Kopéc benutzte zu dem gleichen Zweck eine Aufschwemmung von Grieskörnern, Senftleben und Tillmanns wählten tote Gewebsstückchen zu ihren Versuchen und stets bildeten sich um die eingebrachten Fremdkörper Knötchen, die zum größten Teil aus Riesenzellen bestanden.

Alle diese Versuche zeigten einwandfrei, daß alle kleinen aseptischen, nicht oder nur schwer resorbierbaren Körper die Bildung von Granulationsgewebe, das zu großem Teil aus Riesenzellen besteht, hervorrufen und zwar unabhängig von dem Gewebe, in welches sie gebracht werden.

In neuester Zeit hat Podwyssotzki sich mit der experimentellen Erzeugung derartiger Knötchen beschäftigt und zwar benutzte er zu seinen Versuchen eine Aufschwemmung von Kieselgur in physiologischer Kochsalzlösung. Die Kieselgur findet sonst nur bei technischen Zwecken Verwendung und zwar bei der Herstellung des Dynamits, bei Bauarbeiten sowie als Poliermittel für Metallgegenstände, schließlich noch bei der Anfertigung von Kerzen für die Berkefeld'schen Filter. Sie stellt ein feinstes mehlartiges Pulver dar, das unter dem Mikroskop betrachtet, aus amorphen Körnchen besteht, die mit kristallartigen Kieselnadeln und teilweise ganzen, teilweise zerbrochenen Panzern von Diatomen vermischt sind. Diese Kieselgur wurde durch ein Leinentuch gesiebt und dann eine Aufschwemmung in physiologischer Kochsalzlösung unter aseptischen Cautelen Meerschweinchen in die Peritonealhöhle, sowie unter die Haut und in die Muskulatur eingespritzt. Die besten Resultate ergaben die Injektionen in die Bauchhöhle. Es bildeten sich auf dem Netze und an der vorderen Bauchwand zahlreiche Knötchen, die in ihrer Größe von kaum sichtbaren Granulis bis zu den Dimensionen einer Erbse variierten. Mikroskopisch bestanden diese Knötchen ganz aus „dicht aneinander liegenden kolossal großen Plasmodien oder syncytienähnlichen, mit zahlreichen Kernen besetzten Protoplasmamassen oder Riesenzellen".

Für diese Knötchen schlägt Podwyssozki den Namen „Riesenzellengranulom" oder „Syncitialgranulom" vor. Er hat in der Kieselgur einen Körper gefunden, der die von Marchand geforderten Eigenschaften in höchstem Maße erfüllt, nämlich höchstmöglichste Feinheit, verbunden mit größter Widerstandskraft gegen die Körpersäfte und dem entspricht die starke Bildung von Riesenzellen. Weiterhin tut er an Hand seiner mikroskopischen Präparate dar, daß die Kieselgurnadeln einen direkten mechanischen Reiz auf die Zellkerne ausüben und diese dadurch zur Proliferation zu reizen scheinen und kommt zu dem Schlusse, daß man

berechtigt sei, „in der Ätiologie der Neubildungsprozesse die Existenz von direkten Kernwucherungsreizen anzuerkennen". Die Reiztheorie der Geschwülste beruhe also nicht nur auf klinischen Beobachtungen, sondern auch auf Tatsachen der experimentellen Pathologie.

Schirokogoroff wiederholte diese Versuche Podwyssozki's und zwar injizierte er Hunde und Kaninchen mit einer Kieselguraufschwemmung, teils subkutan, teils in die Bauchhöhle oder Pleurahöhle, teils in Blutgefäße. Die Einspritzungen bei Hunden waren ergebnislos. Es fand sich lediglich eine starke Vergrößerung der mesenterialen Lymphdrüsen. Ebenso zeigten sich bei den Injektionen in die Blutbahn keinerlei Wucherungen von Bindegewebe. Bei den Kaninchen fanden sich in der Bauchhöhle und Pleurahöhle vereinzelte oder multiple teils gestielte, teils breitaufsitzende Knötchen von harter Konsistenz. Ihre Größe war im allgemeinen die einer Erbse bis einer Zedernuß, erreichte jedoch in einem Falle die eines kleinen Hühnereies. Die subkutanen Injektionen hatten stets das Entstehen einer Neubildung zur Folge, deren Größe augenscheinlich von der Menge der injizierten Kieselgurmassen abhing. Mikroskopisch bestanden auch diese Knoten fast ganz aus Riesenzellen. Am Schluß seiner Arbeit sagt der Verfasser, daß die durch Injektion von Kieselgur hervorgerufenen Wucherungen biologisch den Geschwülsten äußerst ähnlich seien und man sähe, daß die Reizungsprozesse als ätiologisches Moment bei Entstehung von Geschwülsten ihr experimentelle Bestätigung gefunden hätten.

Wenn Schirokogoroff in seiner Arbeit die durch Kieselgureinspritzung hervorgerufenen Gewebswucherungen häufig Geschwülste nennt, so gebraucht er das Wort Geschwulst wohl nur in dem weiteren Sinne, unter dem man nach Borst alle solchen, durch das äußere Moment der Volumszunahme charakterisierten Vorgänge verstehen kann, welche auf Gewebsneubildung beruhen. Dies geht ja auch aus der Schlußfolgerung Schirokogoroff's hervor, in der er die Riesenzellengranulome als den Geschwülsten biologisch nur äußerst ähnlich bezeichnet. Allerdings dürfte auch diese Behauptung, ebenso wie die andere, daß die Reizungsprozesse als ätiologisches Moment bei der Entstehung der Geschwülste ihre experimentelle Bestätigung gefunden hätten, kaum als berechtigt anerkannt werden können, wie dies schon H. Schulze bei seiner Besprechung der Arbeit betont. Denn wenn auch viele Forscher, wie v. Hansemann, Marchand, Lubarsch, Beneke, Aschoff und Orth mit Virchow einen direkten formativen Wucherungsreiz bei der Entstehung der Geschwülste als gegeben betrachten, so muß doch mit Borst zugegeben werden, daß es noch niemals gelungen ist, durch irgend welche Mittel die Gewebe zum blastomatösen Wachstum zu bringen.

Bei den Podwyssozki'schen Riesenzellengranulomen handelt es sich auch keineswegs um ein blastomatöses Wachstum, sondern lediglich um

die Bildung eines, an Fremdkörperriesenzellen sehr reichen Granulationsgewebes, hervorgerufen durch den Reiz, den die injizierten Kieselgurbestandteile ausüben. Der Organismus schließt eben die ihn irritierenden Fremdkörper in Bindegewebe ein und macht sie dadurch unschädlich, eine Erscheinung, die bei der Einheilung aller aseptischen Fremdkörper beobachtet wird. Es liegt also nur eine physiologische Abwehr von seiten der Körperzellen vor, welche voraussichtlich dann ihren Abschluß finden wird, wenn die betreffenden Fremdkörper derartig vom Bindegewebe eingeschlossen sind, daß sie das umliegende Gewebe nicht mehr zu schädigen vermögen. Mit dem gleichen Rechte, wie diese Riesenzellengranulome könnte man auch jene knolligen oft blumenkohlartig wuchernden Gebilde als den Geschwülsten sehr nahe stehend bezeichnen, die häufig auf gut granulierenden Wunden entstehen und eine gewisse Tendenz zu unbeschränktem Wachstum zeigen. Aber auch bei ihnen handelt es sich lediglich um die Bildung von jungem Granulationsgewebe, hervorgerufen durch den Wundreiz. In allen diesen Fällen zeigen die Zellen des jungen neu gebildeten Gewebes gegenüber den übrigen Körperzellen nur insofern einen Unterschied, als sie eine wesentlich höhere Wachstumsenergie und Proliferationsfähigkeit besitzen. Es fragt sich nun, ob dies eine Eigenschaft ist, die den neugebildeten Zellen innewohnt, oder lediglich eine Antwort auf den von den Fremdkörpern ausgeübten Reiz. In diesem Falle müßte diese Eigenschaft verschwinden, sobald der betreffende Reiz nicht mehr auf die Zelle einwirkt. Es handelt sich also mit anderen Worten darum, ob die Zellen des jugendlichen Granulationsgewebes ihre gesteigerte Proliferation beibehalten und selbständige Existenzfähigkeit zeigen, wenn der Reiz, der sie ursprünglich zum gesteigerten Wachstum gebracht hat, ausgeschaltet wird und die Zellen auf andere, artgleiche Individuen transplantiert werden.

Die Kieselgur besitzt in hohem Maße die Eigenschaft, die Zellen des Bindegewebes zu gesteigertem Wachstum zu bringen und deshalb bestehen auch die durch Injektion von Kieselgur erzeugten Gewebsneubildungen fast ganz aus jugendlichen Zellen mit außerordentlich gesteigerter Wachstumsenergie. Wir besitzen in diesen Riesenzellengranulomen also ein verhältnismäßig leicht erzeugbares, sehr brauchbares Objekt zum Studium der Eigenschaften der jungen Bindegewebszellen. Wenn diese Granulome wirklich den Geschwülsten biologisch äußerst ähnlich sind, so müssen sich auch ihre Zellen ähnlich wie die Geschwulstzellen verhalten und dies zeigt sich am besten bei der Transplantation. Es entsteht also die Frage: Wie verhalten sich die Podwyssozki'schen Riesenzellengranulome bei der Transplantation auf artgleiches Eiweiß?

Die Anregung zur Bearbeitung dieser Frage habe ich von Herrn Professor Dr. Hermann Dürck erhalten und möchte ihm dafür, ebenso wie für die Unterstützung, die er mir bei der Ausführung der Arbeit

zuteil werden ließ, auch an dieser Stelle meinen verbindlichsten Dank aussprechen.

Die übertragenen Zellen, in denen stets noch eine, wenn auch geringe Menge von Kieselgur eingeschlossen sein wird, können sich auf dem fremden Organismus verschieden verhalten. Nämlich:

1. Die übertragenen Zellen werden vollständig resorbiert, besitzen also keinerlei selbständige Existenzfähigkeit, die in ihnen enthaltene Kieselgur bleibt zurück und erzeugt im neuen Organismus ein neues Riesenzellengranulom, dessen Größe von der Menge der mittransplantierten Kieselgur abhängig ist.

2. Die übertragenen Zellen werden nicht resorbiert, behalten ihre physiologischen Eigenschaften weiter und wachsen nur so lange, bis sie die mitübertragene Kieselgur in der für den Organismus am vorteilhaftesten Art und Weise eingeschlossen und dadurch unschädlich gemacht haben. Sie verhalten sich also genau so, als wenn sie im Körper des primären Individuums verblieben wären.

3. Die übertragenen Zellen werden nicht nur nicht resorbiert, sondern sie erfahren sogar eine Steigerung ihrer Wachstumsenergie, ähnlich den Zellen vieler bisher transplantierter Mäusekarzinome. Sie wachsen stärker und länger, als es durch den Reiz bedingt ist, den die mitübertragene Kieselgur ausübt und werden so schließlich anaplastisch in v. Hansemann'schem Sinn und dadurch ächten Geschwulstzellen mehr oder weniger ähnlich, vielleicht sogar gleich.

Die folgenden Versuche sollen nun zeigen, welcher von diesen drei Fällen eintritt, und dadurch Aufklärung über die biologischen Eigenschaften der Zellen des jungen Granulationsgewebes geben.

Um das nötige Ausgangsmaterial an Riesenzellengranulomen zu erhalten, wurden 21 Tiere, nämlich 11 Meerschweinchen, 10 Kaninchen und 1 Katze mit Kieselguraufschwemmung injiziert. Die dazu verwendete Kieselgur stellte makroskopisch ein graugelbes Pulver dar und bestand mikroskopisch zu etwa einem Drittel aus kleinsten amorphen Körperchen. Die übrigen beiden Drittel wurden fast ganz von feinsten Nadeln gebildet, die nach Ehrenberg aus den kieseligen Panzern abgestorbener Bacillariaceen bestehen. Sie besaßen eine Länge von 6—14 $\mu$ und eine Dicke von 2—6 $\mu$, die kleinsten hatten ungefähr die Größe von Milzbrandbazillen. Neben diesen Nadeln fanden sich noch vereinzelte Diatomeenpanzer. Die Kieselgur wurde, um sie von allen organischen Bestandteilen zu reinigen, ausgeglüht und dann durch feinste Seidengaze gebeutelt. Das so erhaltene, ganz lockere Pulver wurde noch direkt vor der Injektion bei 150° trocken sterilisiert und mit dem doppelten Volumen physiologischer Kochsalzlösung vermischt. Die dadurch entstandene Aufschwemmung enthielt in 1 ccm ziemlich genau 0,1 g Kieselgur und konnte durch die feinsten Nadeln injiziert werden. Bei der Einspritzung

besaß die Aufschwemmung stets eine Temperatur von 37° C. Alle Tiere vertrugen die Injektionen gut, nach den Einspritzungen in die Bauchhöhle zeigten einige etwa eine halbe Stunde lang schwankenden Gang, sie blieben auch teilweise längere Zeit regungslos auf der Seite liegen, erholten sich aber durchwegs vollständig. Sämtliche Tiere nahmen nach der Injektion an Gewicht zu, allerdings blieb die Katze im Wachstum wesentlich hinter ihrer gleichalterigen und bis zum Tage des Eingriffes etwas schwächeren Schwester zurück.

Von den Kaninchen erhielten 9 die Injektionen intraperitoneal, 2 außerdem noch subkutan. 1 erhielt die Injektion in eine Vene des linken Ohres. Von den Meerschweinchen wurden 9 intraperitoneal, 2 subkutan injiziert, die Katze bekam eine Injektion intraperitoneal und je 1 unter die Haut des Bauches und des Rückens. Das Ergebnis der Injektionen ist aus den folgenden Protokollen ersichtlich:

Nr. 1. Kaninchen: 1400 g schwer, erhält am 7. IX. 1911 0,8 g Kieselgur intraperitoneal injiziert. 14 Tage nach der Injektion ist im Abdomen ein haselnußgroßer derber Knoten fühlbar, der sehr leicht verschieblich ist. Dieser Knoten wächst in der Folgezeit und hat nach 54 Tagen ungefähr die Größe einer Walnuß.

Am 30. X. 1911 wiegt das Tier 1800 g. Bei der Eröffnung der Bauchhöhle finden sich am visceralen Peritoneum allenthalben langgestielte Knötchen von sehr verschiedener Größe, die kleinsten etwa hirsekorngroß, während die größeren die Ausdehnung einer Erbse erreichen. Die Stiele dieser Knötchen bestehen aus derbem fibrösem Gewebe und sind bis 12 mm lang. Daneben findet sich eine Anzahl solcher Knötchen frei in der Peritonealhöhle. In der linken Seite zwischen den Darmschlingen, durch breite Adhäsionen dem Colon descendens adhärent, liegt ein Knoten vom Umfang einer kleinen Walnuß. Dieser zeigt dunkelbraunrote Farbe und lappigen Bau, er löst sich an seinem unteren gegen das kleine Becken gerichteten Pol in eine Anzahl von kleineren Knötchen auf. Seine Konsistenz ist ziemlich derb. Die Schnittfläche erscheint dunkelbraun mit eingesprengten helleren Partien. Dieser Knoten wird stumpf exstirpiert, was ohne größere Blutungen hervorzurufen möglich ist, ebenso werden zahlreiche der kleineren Knötchen abgetragen und hierauf die Bauchhöhle wieder geschlossen.

Mikroskopisch lassen sich in dem großen Knoten deutlich zwei verschiedene Zonen unterscheiden. Nämlich: 1. Ausgedehnte Nekroseherde, und 2. solche Bezirke, in deren Bereich die einzelnen Zellelemente gut erhalten sind. Die ganze Masse ist in ziemlich derbes faserreiches Bindegewebe eingelagert, welches die Granulommasse in einzelne Lappen und größere Unterabteilungen teilt. Die Nekrosezonen bestehen nur mehr aus einem mit Eosin ziemlich dunkel färbbaren Zelldetritus, der keinerlei Struktur zeigt und an dessen Rande sehr zahlreiche Leukocyten gelagert sind. Außerdem finden sich in den nekrotischen Herden Teile der einverleibten Fremdkörper (Kieselgur) und zwar sowohl feine Nadeln als auch kleine amorphe gelbliche Körperchen. Die gut erhaltenen zelligen Herde zeigen sich als reglose Anhäufung zelligen Materiales, in welchem die einzelnen Zellelemente sehr verschiedene Formen und Größen aufweisen. Vor allem herrscht hier die Form der Riesenzelle vor, d. h. klumpige Protoplasmakörper von manchmal sehr beträchtlicher Ausdehnung, in denen eine große Anzahl von Kernen

gelagert ist. Die Gestalt dieser Protoplasmakörper ist eine sehr unregelmäßige, bald besitzen sie ovale, bald rundliche Formen, bald zeigen sie ganz unregelmäßige festonartig ausgezackte Form, vielfach hängen auch mehrere große Protoplasmaklumpen durch dünne Protoplasmabrücken auf größere Strecken aneinander, so daß man von wahren syncytialen Bildungen sprechen kann. Die Kerne dieser Riesenzellen sind durchaus bläschenförmig, d. h. von einer deutlichen chromatinreichen Membran umgeben, mit einem mehr oder minder dichten Chromatingerüst. Die meisten besitzen einen, einige mehrere sehr dunkle Nukleoli. Die Protoplasmaleiber selbst sind mit den einzelnen Kieselgurbestandteilen meistens ganz vollgestopft, alle Formen der Kieselpanzer, wie auch die amorphen gelblichen Körper finden sich in den Zellleibern wieder. Neben diesen großen, ungemein protoplasmareichen Einzelzellen und syncytialen Verbänden finden sich noch kleinere, polygonale bis spindelzellenförmige Elemente dazwischengestreut, welche offenbar als junge proliferierte Bindegewebszellen anzusprechen sind. Bei ihnen ist der Fibroblastentypus deutlicher gewahrt. An den Rändern der einzelnen Lappen des Knotens sieht man ein Übergehen dieser kleineren Fibroblastenformen in schmale, spindelige Elemente mit faserigen Ausläufern. Es hat also jedenfalls auch hier schon eine Neubildung von echtem kollagenen Bindegewebe stattgefunden. Auch zwischen den Fasern dieses Gewebes sind an vielen Stellen noch mit Kieselpanzern vollgestopfte Riesenzellen eingeschlossen. Daneben ist auch eine reichliche Proliferation von Endothelzellen und jungen Gefäßschläuchen in diesen nicht der Nekrose anheimgefallenen, fester konsolidierten Partien der Gewebsmassen zu erkennen.

Einzelne der kleineren Knötchen erweisen sich auf dem Schnitt fast im ganzen Umfang nekrotisch. Andere zeigen sehr deutliche Struktur und lassen ihre Zusammensetzung aus einzelnen Riesenzellen und einkernigen Bindegewebselementen erkennen. Eines der frei im Abdomen gelegenen Knötchen zeigt im allgemeinen die gleiche Struktur wie der große Knoten, es enthält massenhaft dicht aneinander liegende Riesenzellen neben kleineren polygonalen Fibroblasten und weist namentlich an seinem einen Pol eine schon ziemlich fest gebildete Bindegewebskapsel mit großen Blutgefäßen auf, deren Wandung auch eine deutlich differenzierte Muskularis erkennen läßt.

Nr. 2. Kaninchen: 1000 g schwer, erhält am 7. IX. 1911 0,6 g Kieselgur intraperitoneal injiziert.

Am 30. X. 1911 ist das Tier 1600 g schwer. Bei Eröffnung der Bauchhöhle finden sich keinerlei umschriebene Knoten oder Veränderungen des Peritoneums, nirgends ist irgend eine Bindegewebswucherung oder Spangenbildung zu erkennen, die mesenterialen Lymphdrüsen sind nicht vergrößert.

Nr. 3. Kaninchen: 550 g schwer, erhält am 15. IX. 1911 0,5 g Kieselgur intraperitoneal injiziert.

Am 6. XI. 1911 ist das Tier 800 g schwer. Bei Eröffnung der Bauchhöhle finden sich keinerlei pathologische Befunde, keine Vergrößerung der mesenterialen Lymphdrüsen.

Nr. 4. Kaninchen: 600 g schwer, erhält am 15. IX. 1911 0,6 g Kieselgur intraperitoneal und 0,1 g unter die Haut des Rückens.

Am 14. X. 1911 finden sich bei der Eröffnung der Bauchhöhle alle Darmschlingen durch breite, sehr derbe fibröse Spangen untereinander und mit der vorderen Bauchwand verwachsen, jedoch nirgends umschriebene Knötchen. Die mesenterialen Lymphdrüsen sind nicht vergrößert. Unter

der Haut des Rückens eine kleine sternförmige Narbe im subkutanen Fettgewebe in der sich jedoch keinerlei Kieselgurbestandteile oder Riesenzellen nachweisen lassen.

Nr. 5. Meerschweinchen: 460 g schwer, erhält am 13. IX. 1911 0,4 g Kieselgur intraperitoneal injiziert.

Am 21. XI. 1911 ist das Tier 600 g schwer. Bei der Eröffnung der Bauchhöhle finden sich zwischen den Darmschlingen eingelagert, durch derbe fibröse Spangen mit diesen verwachsen mehrere bis bohnengroße Knoten, die sich unschwer ausschälen lassen, aber bei der Exstirpation zu so starken Blutungen führen, daß sich das Tier während der Operation verblutet.

Mikroskopisch bestehen die exstirpierten Knoten, in ähnlicher Weise, wie bei dem Kaninchen Nr. 1, aus einer ungeheuren Anhäufung von Zellmaterial unter welchem außerordentlich zahlreiche und zum Teil sehr große Riesenzellen vorherrschen. Die Kerne in einzelnen dieser Riesenzellen sind nicht deutlich voneinander gesondert, sondern es finden sich in vielen Zellen nur unscharf begrenzte blaue Klumpen vor. Dicht daneben liegende Zellen zeigen wieder sehr scharfe, diskrete, deutlich gezeichnete Kerne mit gut sichtbaren Nukleolen. Neben den Riesenzellen sind auch hier wieder kleinere Zellen mit einzelnen Kernen eingestreut, die sich durch ihre bläschenförmige Kernstruktur deutlich von den anderen Zellen unterscheiden und als Fibroblasten erkennen lassen.

Nr. 6. Meerschweinchen: 500 g schwer, erhält am 13. IX. 1911 0,4 g Kieselgur intraperitoneal injiziert.

Am 9. X. 1911 ist das Tier 580 g schwer, bei der Eröffnung der Bauchhöhle zeigen sich sämtliche Darmschlingen untereinander und mit der Bauchwand verwachsen, durch derbe fibröse Spangen, nirgends finden sich jedoch umschriebene Knötchen.

Nr. 7. Meerschweinchen: 420 g schwer, erhält am 13. IX. 1911 0,4 g Kieselgur intraperitoneal injiziert.

Am 9. X. 1911 ist das Tier 460 g schwer. Bei Eröffnung der Bauchhöhle findet sich an der Innenfläche der vorderen Bauchwand ein Knoten von der Größe einer Erbse, der dem parietalen Peritoneum breitbasig aufsitzt und nur schwer losgelöst werden kann. Außerdem finden sich noch zwischen den Darmschlingen, dem visceralen Blatt des Peritoneums z. T. breit aufsitzend, z. T. an bis 10 mm langen Stielen hängend, mehrere bis erbsengroße, ziemlich derbe Knötchen von dunkelgrauroter Farbe. Mehrere Darmschlingen sind ziemlich fest untereinander verwachsen. Nach Entfernung des Knotens an der vorderen Bauchwand wird die Bauchhöhle wieder geschlossen.

Mikroskopisch zeigt dieser Knoten wieder den typischen Bau des Riesenzellengranuloms mit einzelnen nekrotischen Zonen von geringer Ausdehnung. Die einzelnen Riesenzellen besitzen z. T. sehr bedeutende Größe. In einzelnen von ihnen sind die Kerne peripher gelagert. Die Protoplasmaleiber sind mit Diatomeennadeln vollgestopft. Der zwischen den Riesenzellen verbleibende Raum ist ausgefüllt von kleineren spindeligen und polygonalen Zellen und sehr dünnwandigen Gefäßen. In allen Zellen ist die bläschenförmige Kernform erkennbar. Die Protoplasmaleiber vieler Riesenzellen enthalten neben den Fremdkörpern rundliche, sehr scharf abgegrenzte Vakuolen, die offenbar ursprünglich von, beim Schneiden ausgesprungenen Diatomeenpanzern ausgefüllt waren.

Am 12. XII. 1911 wiegt das Tier 760 g. Bei einer abermaligen Eröffnung der Bauchhöhle finden sich mehrere kleine, flache Knoten auf dem

Darmperitoneum, ein kappenförmiger, dunkel grauroter Knoten von der Größe eines Haselnußkernes und ziemlich weicher Konsistenz sitzt an der Unterfläche der Leber. Zwischen den Darmschlingen finden sich mehrere ebenfalls braunrote ziemlich weiche Knoten von bis über Haselnußgröße. Alle diese Knoten sitzen dem Peritoneum ziemlich fest auf, lassen sich aber stumpf abpräparieren, was jedoch eine so starke Blutung hervorruft, daß das Tier während der Operation eingeht. Mikroskopisch zeigen alle diese Knoten den gleichen Bau. Aus einigen Partien sind die Riesenzellen ganz verschwunden, das Gewebe besteht hier nur aus kleinen, dicht aneinander gedrängten spindelförmigen Fibroblasten, die teilweise in epithelialer Anordnung zusammenliegen und mehrere kernlose größere nekrotische Herde umschließen, in denen jedoch gar keine Kieselgur erkennbar ist. Dicht nebenan jedoch, in anderen Teilen des Knotens finden sich massenhaft Riesenzellen vor, die sich in nichts von dem Typus der oben beschriebenen Formen unterscheiden. Daneben finden sich Übergangspartien, in denen die kleineren Fibroblasten überwiegen und die Riesenzellen im Verschwinden begriffen sind. Auch hier sind überall Kieselgurbestandteile erkennbar.

Nr. 8. Kaninchen: 730 g schwer, erhält am 21. IX. 1911 0,5 g Kieselgur intraperitoneal injiziert.

Am 13. XII. 1911 wiegt das Tier 870 g, bei Eröffnung der Bauchhöhle finden sich keinerlei umschriebene Knoten, Verwachsungen oder sonstige pathologische Befunde. Die mesenterialen Lymphdrüsen sind nicht vergrößert.

Nr. 9. Kaninchen: 790 g schwer, erhält am 21. IX. 1911 0,6 g Kieselgur intraperitoneal injiziert.

Am 13. XII. 1911 wiegt das Tier 930 g, bei Eröffnung der Bauchhöhle finden sich keinerlei umschriebene Knötchen, Verwachsungen, noch sonst irgend welche pathologische Befunde. Mesenterialdrüsen nicht vergrößert.

Nr. 10. Meerschweinchen: 610 g schwer, erhält am 21. IX. 1911 0,4 g Kieselgur intraperitoneal injiziert.

Am 30. X. 1911 ist das Tier 690 g schwer, bei Eröffnung der Bauchhöhle findet sich ein gut hanfkorngroßer Knoten an einem 3 mm langen Stiel, dem parietalen Peritoneum adhärent in der rechten Iliocöcalgegend. Das ganze Peritoneum ist völlig glatt, die Darsmschlingen frei, nicht mit einander verwachsen, die mesenterialen Lymphdrüsen nicht vergrößert.

Mikroskopisch erweist sich das kleine Knötchen ebenfalls als Riesenzellengranulom, es besteht fast ausschließlich aus Riesenzellen, so daß die kleinen Fibroblastenformen sehr in den Hintergrund treten. In den Riesenzellen finden sich wiederum massenhaft Kieselgurbestandteile. In der Mitte des Knötchens beginnt das Gewebe nekrotisch zu werden.

Nr. 11. Meerschweinchen: 440 g schwer, erhält am 21. IX. 1911 0,2 g Kieselgur unter die Haut des Rückens, rechts in der Lumbalgegend. An der Injektionsstelle ist vom Tage des Eingriffs ab ein umschriebener haselnußgroßer derber Knoten fühlbar, der in der Folge ständig an Größe zunimmt.

Am 9. X. 1911 wiegt das Tier 470 g. Die Haut über dem gut fühlbaren, fast walnußgroßen Knoten wird gespalten und es zeigt sich, daß dieser von einer derben Bindegewebskapsel umkleidet und scharf von dem umliegenden Gewebe abgegrenzt ist. Der ganze Knoten besteht aus einem sehr weichen, dunkelbraunroten Gewebe, dessen Konsistenz gegen die zentralen Partien zu abnimmt, so daß es in den innersten Teilen nur mehr als graurote schmierige Masse erscheint.

Mikroskopisch besteht der Knoten fast ganz aus nekrotischem Gewebe, dessen Zellen zum weitaus größten Teil zerfallen sind. Dazwischen findet sich reichlich frei liegende Kieselgur. An einzelnen Stellen Anhäufungen von polynukleären Leukocyten, daneben nur ganz vereinzelte Riesenzellen vom gleichen Bau, wie die in den früher beschriebenen Granulomen.

Ein Teil des Knotens wird entfernt, ein gut erbsengroßes Stück jedoch zurückgelassen und die Haut darüber wieder vernäht. Die Wunde heilt reaktionslos zu, der Knoten wächst in der Folgezeit langsam weiter und besitz am 12. XII. 1911 wiederum fast Walnusgröße. An diesem Tage wiegt das Tier 530 g. Die Haut über dem Knoten wird abermals gespalten und dieser erweist sich wieder als von dem umgebenden Gewebe gut abgegrenzt. Die zentralen Teile sind vollständig zerfallen und bestehen aus einer grauroten schmierigen Masse, die peripheren Partien jedoch werden von einer dunkelbraunen derben, dicken Kapsel gebildet, die schon makroskopisch reichliche Einsprengung von schwieligem Bindegewebe zeigt.

Mikroskopisch zeigen diese Teile nur ganz vereinzelte kleine nekrotische Herde, die Hauptmasse des Gewebes besteht wieder zum Teil aus Riesenzellen, die reichlich Kieselgur enthalten, sowie aus kleineren Fibroblasten, diese letzteren sind bedeutend in der Überzahl, so daß sie an einzelnen Stellen breite Bindegewebszüge bilden.

Nr. 12. Meerschweinchen: 470 g schwer, erhält am 21. XI. 1911 0,4 g Kieselgur intraperitoneal injiziert.

Am 30. X. 1911 ist das Tier 520 g schwer, bei Eröffnung der Bauchhöhle finden sich mehrere flache, fast linsengroße Knötchen auf dem Peritonealüberzug des Dickdarms. Das ganze übrige Peritoneum ist glatt und glänzend und zeigt nirgends Knötchenauflagerung. Die Knötchen am Dickdarm lassen sich stumpf, ohne größere Blutungen hervorzurufen, abtragen.

Mikroskopisch bestehen sie fast ganz aus Riesenzellen, die mit Kieselgurbestandteilen vollgepfropft sind, dazwischen sehr spärliche Fibroblasten und jugendliche Gefäße, keinerlei nekrotische Herde.

Nr. 13. Kaninchen: 1810 g schwer, erhält am 28. IX. 1911 0,5 g Kieselgur intraperitoneal injiziert, 0,2 g subkutan am Rücken in der rechten Lumbalgegend. Schon am nächsten Tage und in der ganzen Folgezeit ist am Rücken keinerlei Knoten zu fühlen.

Am 13. XII. 1911 wiegt das Tier 1900 g, an der Injektionsstelle am Rücken findet sich lediglich ein kaum linsengroßes Fettträubchen, in dem sich mikroskopisch weder Riesenzellen noch Kieselgurbestandteile nachweisen lassen. Bei der Eröffnung der Bauchhöhle erscheint das ganze Peritoneum glatt und glänzend, die Darmschlingen nicht untereinander verwachsen, nur an der Radix mesenterii sitzt ein gut erbsengroßes graurotes Knötchen, dem Peritoneum breit auf. Dieses kann, ohne erhebliche Blutungen hervorzurufen, abgetragen werden.

Mikroskopisch erweist sich dieses Knötchen ebenfalls als Riesenzellengranulom, in welchem die syncytiale Zellform stark überwiegt. Die Kerne der Riesenzellen zeichnen sich durch ihren großen Gehalt an Chromatin aus und färben sich sehr dunkel. Ein kleiner Teil des Knötchens entspricht offenbar einer Lymphdrüse, in welcher einzelne Follikel deutlich erkennbar sind. Zwischen das lymphoide Gewebe eingestreut, finden sich zahlreiche, mit Kieselgur vollgepfropfte Riesenzellen. Es handelt sich offenbar um eine von Kieselgurbestandteilen überschwemmte Lymphdrüse.

Nr. 14. Kaninchen: 850 g schwer, erhält am 28. IX. 1911 und am 5. X. 1911 je 0,1 g Kieselgur in eine Vene des linken Ohres injiziert.

Am 15. XII. 1911 wiegt das Tier 1130 g, es finden sich jedoch weder in den Lungen noch in den übrigen Organen makroskopisch und mikroskopisch irgend welche Bindegewebsneubildungen, Riesenzellen oder Kieselgurbestandteile.

Nr. 15. Meerschweinchen: 500 g schwer, erhält am 28. IX. 1911 0,4 g Kieselgur intraperitoneal injiziert.

Am 30. X. 1911 ist das Tier 570 g schwer, bei der Eröffnung der Bauchhöhle finden sich zwei mehr als kirschkerngroße Knoten zwischen den Dünndarmschlingen, diesen durch derbe fibröse Spangen adhärent. Beim Einschneiden in eines dieser Knötchen zeigt sich, daß es aus einer hellen Kapsel und einer sehr weichen dunkelbraun gefärbten fast breiigen zentralen Partie besteht. Der andere Knoten besteht ganz aus dunkelgraubraunem ziemlich derben Gewebe. Beide Knoten können, ohne größere Blutungen hervorzurufen, abgetragen werden.

Mikroskopisch zeigt sich, dem makroskopischen Befund entsprechend, daß der eine Knoten in seinen inneren Partien fast ganz aus nekrotischen Zellmassen besteht, zwischen denen sich reichliche Kieselgurbestandteile freiliegend finden. Die peripheren Teile zeigen reichliche Riesenzellenbildung mit dazwischen liegenden Fibroblasten, an einzelnen Stellen findet sich jugendliches lockeres, von Rundzellen durchsetztes Bindegewebe.

Der andere Knoten baut sich zum größten Teil aus dicht aneinander liegenden, z. T. sehr umfangreichen Riesenzellen auf, deren Protoplasmaleiber mit Kieselgurnadeln vollgestopft sind. Die Kerne sind größtenteils kranzförmig an der Peripherie angeordnet. Außerdem finden sich vereinzelte Fibroblasten und einige kleine Nekroseherde, in deren Umgebung dicht gedrängte Leukocyten liegen.

Nr. 16. Meerschweinchen: 470 g schwer, erhält am 28. IX. 1911 0,2 g Kieselgur unter die Haut des Rückens injiziert.

Vom Tage der Injektion ab ist am Rücken ein derber, scharf abgegrenzter Knoten fühlbar, der anfangs die Größe eines Haselnußkernes besitzt und stetig an Umfang zunimmt.

Am 27. X. 1911 geht das Tier durch einen Zufall ein. Der Knoten am Rücken ist fast walnußgroß, sehr derb und läßt sich leicht aus seiner Umgebung ausschälen. Er besteht aus einer derben fibrösen, ungefähr 5 mm dicken Kapsel, in der sich dunkelbraune weichere Gewebsmassen befinden.

Mikroskopisch fällt sofort der große Reichtum an jugendlichen Gefäßen auf. Es finden sich zahlreiche Riesenzellen, im allgemeinen überwiegen jedoch die kleineren Fibroblastenformen, unter denen sich auch zahlreiche mehrkernige Exemplare befinden. Trotz der starken Vascularisation sind zahlreiche Nekroseherde vorhanden, an ihren Rändern massenhaft polymorphkernige Leukocyten.

Nr. 17. Kaninchen: 1310 g schwer, erhält am 5. X. 1911 0,8 g Kieselgur intraperitoneal injiziert.

Am 12. XII. 1911 ist das Tier 1460 g schwer, bei Eröffnung der Bauchhöhle finden sich keinerlei umschriebene Knoten, Verwachsungen oder sonstige pathologische Befunde, die Mesenterialdrüsen sind nicht vergrößert.

Nr. 18. Meerschweinchen: 480 g schwer, erhält am 5. X. 1911 0,4 g Kieselgur intraperitoneal injiziert.

Am 21. XI. 1911 ist das Tier 540 g schwer, bei Eröffnung der Bauchhöhle finden sich auf der Darmserosa allenthalben sehr zahlreiche, flache, nur ganz wenig vorragende Knötchen, etwa von der Größe einer Linse. Ein größerer, gut kirschkerngroßer Knoten liegt zwischen dem vorderen Peritonalblatt und einer Dünndarmschlinge, mit beiden durch derbes Bindegewebe verwachsen. Dieser Knoten läßt sich leicht und ohne größere Blutungen hervorzurufen, abtragen, er besteht ganz aus dunkelbraunrotem, ziemlich derben Gewebe.

Mikroskopisch zeigt er den typischen Bau eines Riesenzellengranuloms mit Bildung sehr großer, außerordentlich kernreicher Riesenzellen. Schätzungsweise dürften diese Zellen unter Berücksichtigung ihrer Dickenausdehnung mehrere 100 Kerne enthalten. Der Knoten zeigt außerdem sehr starke Vascularisation mit Bildung von auffallend weiten, aber sehr dünnen Gefäßrohren. Außerdem finden sich wieder einige Nekroseherde. An mehreren Stellen sieht man auch hier wieder die Ausbildung eines reiferen, stark faserhaltigen Bindegewebes mit kurzen, spindelförmigen Zellelementen. Nach Entfernung dieses Knotens wird die Bauchhöhle wieder geschlossen.

Am 10. II. 1912 wird die Bauchhöhle abermals eröffnet, es finden sich zahlreiche Knötchen auf der Darmserosa, die fast die Größe einer Kirsche besitzen und mikroskopisch das gleiche Bild zeigen, wie der zuerst entnommene Knoten.

Nr. 19. Meerschweinchen: 390 g schwer, erhält am 5. X. 1911 0,4 g Kieselgur intraperitoneal injiziert.

Am 18. XI. 1911 ist das Tier 460 g schwer, bei Eröffnung der Bauchhöhle zeigt sich, daß alle Darmschlingen untereinander und mit dem parietalen Peritoneum durch breite, sehr derbe Spangen und Schwarten verklebt sind, und zwar so fest, daß sie nicht getrennt werden können, ohne die Darmwand zu zerreißen.

Mikroskopisch zeigt sich das Bild einer fibrösen Peritonitis. In derben Bindegewebsschwarten, die die einzelnen Darmschlingen verbinden, finden sich vereinzelte Riesenzellen, die mit Kieselgurnadeln vollgepfropft sind.

Nr. 20. Meerschweinchen: 420 g schwer, erhält am 5. X. 1911 0,4 g Kieselgur intraperitoneal injiziert.

Am 21. XI. 1911 wiegt das Tier 490 g, bei Eröffnung der Bauchhöhle finden sich keinerlei umschriebene Knoten, Verwachsungen oder sonstige pathologische Befunde.

Nr. 21. Katze: 1220 g schwer, erhält am 18. X. 1911 0,3 g Kieselgur intraperitoneal und je 0,1 g subkutan am Rücken und am Bauch injiziert. Die ersten drei Tage nach der Injektion ist das Tier auffallend ruhig und nimmt keine Nahrung zu sich. Vom vierten Tage ab zeigt es jedoch keinerlei Unterschied mehr gegen die Zeit vor der Injektion, nur bleibt es im Wachstum stark gegen seine gleichalterige Schwester zurück. An den Injektionsstellen am Bauche und am Rücken sind vom Tage der Injektion ab kleine, derbe Knoten fühlbar, die in die Folge stetig an Größe zunehmen. Anfangs Januar 1912 haben sie ungefähr die Größe von Haselnüssen.

Am 8. I. 1912 wiegt das Tier 2240 g, bei Eröffnung der Bauchhöhle finden sich keinerlei umschriebene Knoten oder Verwachsungen, das Peritoneum ist völlig glatt und glänzend. Die mesenterialen Lymphdrüsen sind stark vergrößert, bis kirschkerngroß, auf dem Schnitt erscheint ihr Gewebe gleichmäßig hellgraurot und zeigt keinerlei Einlagerungen. Am Rücken und am Bauch findet sich unter der Haut je ein etwa haselnußgroßer vom

umgebenden Gewebe scharf abgegrenzter Knoten von dunkel braunroter Farbe und ziemlich derber Konsistenz. Auf dem Schnitt zeigt das Gewebe dieser Knoten ganz gleichmäßige dunkel braunrote Farbe.

Mikroskopisch finden sich in keiner der stark vergrößerten Lymphdrüsen irgend welche Kieselgurbestandteile oder Riesenzellen. Es handelt sich vielmehr lediglich um eine einfache Hypertrophie der Lymphdrüsen.

Die beiden, aus dem Unterhautzellengewebe stammenden Knoten erweisen sich mikroskopisch als typische Riesenzellengranulome. Es finden sich in ihnen neben massenhaften z. T. sehr umfangreichen und vielkernigen Riesenzellen kleinere polygonale oder spindelförmige Fibroblasten. Die Kerne der Riesenzellen sind durchgehends deutlich bläschenförmig mit dunklen Nukleolis. Die Leiber der großen protoplasmatischen Zellen sind auch hier mit Kieselgurnadeln angefüllt.

Außerdem wurden noch 5 weitere Tiere injiziert und bekamen z. T. umschriebene Knoten, sie wurden jedoch von den Versuchen ausgeschaltet, da sie kurze Zeit nach der Injektion an Tuberkulose erkrankten.

(Tabelle I siehe p. 19.)

Das Ergebnis der Injektionen ist in der nebenstehenden Tabelle nochmals kurz zusammengestellt und es zeigt sich, daß keineswegs alle Tiere in gleicher Weise auf die Kieselgureinspritzungen reagierten. Von den 21 behandelten Individuen bekamen nur 11 (d. i. 52,4 %) umschriebene Knoten, von den übrigen 10 zeigten 7 (d. i. 33,3 %) gar keine Erscheinungen, 3 (d. i. 14,3 %) bekamen fibröse Peritonitiden.

Vergleicht man das Ergebnis bei den verschiedenen Tierarten, so zeigt sich, daß von 9 injizierten Kaninchen nur 2 (d. i. 22,2 %) ein positives Resultat gaben, von den übrigen 7 zeigten 6 (d. i. 66,6 %) keinerlei Erscheinungen, 1 eine Peritonitis.

Von 11 injizierten Meerschweinchen dagegen zeigten 8 (d. i. 72,7 %) umschriebene Knoten, nur 1 zeigte keinerlei Erscheinungen und 2 (d. i. 18,1 %) bekamen Peritonitiden.

In den Meerschweinchen besitzen wir also ein wesentlich dankbareres Objekt zur Erzeugung von Riesenzellengranulomen, als in den Kaninchen. Diese Erfahrung machte auch Podwyssozki, der bei Kaninchen überhaupt kein positives Resultat erzielen konnte, während Schirokogoroff bei allen Kaninchen, die er injiziert hatte, umschriebene Knoten beobachtete.

Die Katze, die an drei verschiedenen Körperstellen injiziert worden war, zeigte an zwei Stellen Riesenzellengranulome, die intraperitoneale Injektion lieferte das gleiche Ergebnis, das Schirokogoroff an seinen Hunden beobachtet hatte, nämlich lediglich eine starke Vergrößerung der mesenterialen Lymphdrüsen.

Makroskopisch zeigten alle Knoten fast genau das gleiche Aussehen, dunkelbraunrote Farbe und ziemlich weiche Konsistenz. Sie waren stets streng von dem umgebenden Gewebe abgeschieden und ließen sich alle ohne besondere Schwierigkeiten auslösen. Die Knoten entstanden stets nur an der Stelle, wo injiziert worden war, niemals fanden sich im um-

**Tabelle I.**

| Nr. | Tierart | Menge der injizierten Kieselgur | Körperstelle, an der injiziert wurde | Ergebnis |
|---|---|---|---|---|
| 1. | Kaninchen | 0,8 g | Bauchhöhle | Viele kleine gestielte und ungestielte Knötchen, vereinzelte freie Knötchen, ein fast walnußgroßer Knoten. Nach 54 Tagen |
| 2. | Kaninchen | 0,6 g | Bauchhöhle | Völlig negativ |
| 3. | Kaninchen | 0,5 g | Bauchhöhle | Völlig negativ |
| 4. | Kaninchen | 0,6 g | Bauchhöhle | Fibröse Peritonitis |
| | | 0,1 g | Subkutanes Gewebe | Negativ |
| 5. | Meerschweinchen | 0,4 g | Bauchhöhle | Mehrere bis bohnengroße Knoten nach 68 Tagen |
| 6. | Meerschweinchen | 0,4 g | Bauchhöhle | Fibröse Peritonitis |
| 7. | Meerschweinchen | 0,4 g | Bauchhöhle | Mehrere bis erbsengroße Knoten nach 26 Tagen, die nach 68 Tagen fast Walnußgröße besitzen |
| 8. | Kaninchen | 0,5 g | Bauchhöhle | Völlig negativ |
| 9. | Kaninchen | 0,6 g | Bauchhöhle | Völlig negativ |
| 10. | Meerschweinchen | 0,4 g | Bauchhöhle | Hanfkorngroßer, gestielter Knoten in der Iliocöcalgegend nach 39 Tagen |
| 11. | Meerschweinchen | 0,2 g | Sukkutanes Bindegewebe | Walnußgroßer, ziemlich weicher Knoten nach 18 Tagen |
| 12. | Meerschweinchen | 0,4 g | Bauchhöhle | Mehrere flache, kaum linsengroße Knoten auf dem Peritonealüberzug des Dickdarmes nach 39 Tagen |
| 13. | Kaninchen | 0,5 g | Bauchhöhle | Erbsengroßer Knoten an der Radix mesenterii nach 45 Tagen |
| | | 0,2 g | Subkutanes Bindegewebe | Völlig negativ |
| 14. | Kaninchen | 2 mal 0,1 g | Vene d. Ohres | Völlig negativ |
| 15. | Meerschweinchen | 0,4 g | Bauchhöhle | 2 gut kirschkerngroße Knoten zwischen den Dünndarmschlingen nach 30 Tagen |
| 16. | Meerschweinchen | 0,2 g | Subkutanes Bindegewebe | Fast kastaniengroßer Knoten nach 30 Tagen |
| 17. | Kaninchen | 0,8 g | Bauchhöhle | Völlig negativ |
| 18. | Meerschweinchen | 0,4 g | Bauchhöhle | Viele kleine, flache, kirschkerngroße Knoten nach 46 Tagen, die nach 126 Tagen etwa die Größe von Kirschen besitzen |
| 19. | Meerschweinchen | 0,4 g | Bauchhöhle | Fibröse Peritonitis |
| 20. | Meerschweinchen | 0,4 g | Bauchhöhle | Völlig negativ |
| 21. | Katze | 0,3 g | Bauchhöhle | Vergrößerung der mesenterialen Lymphdrüsen |
| | | 2 mal 0,1 g | Subkutanes Bindegewebe | 2 haselnußgroße Knoten |

liegenden Gewebe oder in den regionären Lymphdrüsen Riesenzellen oder jugendliches Bindegewebe. Eine Ausnahme macht nur das Kaninchen Nr. 13, bei dem sich in der Bauchhöhle nur ein kleiner Knoten fand, der mikroskopisch aus einer Lymphdrüse bestand, die mit von Kieselgurbestandteilen vollgepfropften Riesenzellen völlig durchsetzt war. Da sich bei diesem Tier aber außerdem kein einziges Riesenzellengranulom fand, so kann diese Infiltration der Lymphdrüse keinesfalls als Metastase aufgefaßt werden, es müssen vielmehr die Kieselgurbestandteile selbst in die Lymphdrüse gelangt sein und dort die Riesenzellenbildung hervorgerufen haben. Aus diesem Befund geht auch hervor, daß die Kieselgurbestandteile durch die Lymphbahnen fortgeschafft werden und vielleicht kann auf diese Weise das völlig negative Ergebnis bei so vielen Tieren und die starke Schwellung der mesenterialen Lymphdrüsen bei den injizierten Hunden und Katzen erklärt werden. Denn wenn die Kieselgur auch sicherlich nicht zu denjenigen Fremdkörpern gehört, die von den Körpersäften in gar keiner Weise angegriffen werden, so kann doch auch nicht angenommen werden, daß in allen den Fällen die Kieselgurnadeln vollständig resorbiert worden sind, in denen sie nicht zur Bildung von Granulationsgewebe geführt haben. Alle Knoten zeigten ein ziemlich rasches Wachstum, was sich am besten bei den Tieren Nr. 7 und Nr. 18 beobachten ließ. Bei Tier Nr. 7 fanden sich bei der ersten Eröffnung der Bauchhöhle 26 Tage nach der Injektion mehrere bis erbsengroße Knoten, die nach weiteren 64 Tagen bis zu Haselnußgröße herangewachsen waren. Bei Tier Nr. 18 fanden sich bei der ersten Eröffnung der Bauchhöhle 46 Tage nach der Injektion außer einem kirschkerngroßen Knoten, der exstirpiert wurde, viele kleine Knötchen von kaum der Größe einer Linse, die nach weiteren 81 Tagen fast die Größe von Kirschen erreicht hatten.

Mikroskopisch boten die Knoten von allen drei Tierarten fast genau das gleiche Bild, nur zeigten in den von Meerschweinchen stammenden Knoten die Zellkerne zum größten Teil keine so scharfen Grenzen und wesentlich höheren Chromatingehalt, während sich bei den Kaninchen ganz ausschließlich bläschenförmige Kerne fanden. Die von der Katze stammenden Granulome waren in ihrem mikroskopischen Bau nicht von denen der Meerschweinchen zu unterscheiden. In den jüngeren Knoten fanden sich fast ausschließlich Riesenzellen, in den älteren dagegen nahmen die kleinzelligen Bindegewebselemente an Zahl zu und zwar scheint ihre Menge direkt proportional zum Alter des Knotens zu sein. Sämtliche Granulome waren sehr reich an jugendlichen Gefäßsprossen, in vielen, hauptsächlich in denjenigen, die sich rasch zu beträchtlicher Größe entwickelt hatten, fanden sich mehr oder weniger große Nekroseherde.

Mit echten Geschwülsten nach der Borst'schen Definition haben diese Riesenzellengranulome folgendes gemeinsam: Die äußere Form und

das exzedierende Wachstum, das bei den sehr rasch wachsenden Riesenzellengranulomen ebenso wie bei sehr rasch wachsenden Geschwülsten zur Folge hat, daß das die Ernährung besorgende Stroma in seinem Wachstum nicht gleichen Schritt mit dem Parenchym halten kann und deshalb zu Nekrosen führt, die um so größer sind, je rascher die betreffende Neubildung gewachsen ist.

In dem Punkt aber, den Borst als wesentlichste Eigenschaft einer Geschwulst an erster Stelle nennt, indem er sagt, daß eine Geschwulst ohne nachweisbare Ursache entstehen muß, unterscheiden sich die beiden Neubildungen voneinander, denn während eine Geschwulst wirklich ohne nachweisbare Ursache entsteht, entsteht ein Riesenzellengranulom auf den Reiz hin, den die injizierte Kieselgur auf das Gewebe ausübt.

Es erübrigt sich also demnach noch zu prüfen, ob die jugendlichen Zellen des Riesenzellengranuloms eigenmächtiges und selbständiges, zweck- und zielloses Wachstum zeigen, auch wenn der Reiz, der sie ursprünglich ins Leben gerufen hat, ausgeschaltet wird. Behalten die jugendlichen Bindegewebszellen auch dann ihre gesteigerte Wachstumsfähigkeit, so wäre man berechtigt zu sagen, daß durch die Injektionen von Kieselgur Zellen ins Leben gerufen werden können, die sich nur in bezug auf ihre Entstehung, nicht aber auf ihre Eigenschaften von Geschwulstzellen unterscheiden.

Um diese Eigenschaften der Zellen zu prüfen, wurden die entstandenen Riesenzellengranulome auf gleichartige Individuen transplantiert und zwar auf zweierlei verschiedene Arten, nämlich: 1. durch Übertragung von ganzen Stücken der primären Knoten und 2. durch Injektion einer Aufschwemmung, die durch Zerreiben der Knoten in physiologischer Kochsalzlösung erhalten wurde. Im ersteren Fall wurde noch im Leib des primären Tieres ein etwa erbsengroßes Stück des Knotens abgetragen und durch eine möglichst kleine Wunde am Bauch des sekundären Tieres teils unter die Haut, teils in die Bauchhöhle gebracht. Im zweiten Fall wurde der ganze Knoten abgetragen und nachdem ein Stück zur histologischen Untersuchung abgetrennt war, in einem warmen sterilen Mörser zerrieben, was zumeist ohne Schwierigkeiten ausführbar war. Der dadurch erhaltene Brei wurde mit physiologischer Kochsalzlösung so verdünnt, daß er bequem durch eine Nadel von mittlerer Dicke injiziert werden konnte. Mikroskopisch fanden sich in dieser Aufschwemmung, die dunkelrote Farbe besaß, massenhaft Riesenzellen mit Kieselgurnadeln vollgepfropft, teils einzeln, teils in Klumpen zu mehreren zusammenhängend, und ebenso sehr viele Fibroblasten auch vereinzelt und zu mehreren zusammenhängend. Diese zweite Methode hatte vor der ersten entschieden den Vorzug der größeren Bequemlichkeit, da bei der Injektion viel leichter aseptisch gearbeitet werden konnte, als bei der Stückchentransplantation. Dies zeigte sich vor allem darin, daß bei den Injektionen nur einmal eine Eiterung entstand, während bei der Stückchen-

verimpfung, besonders wenn sie intraperitoneal erfolgte, mehrere Tiere an Infektionen eingingen.

Die Einzelheiten der Transplantationen sollen im folgenden dargestellt werden.

Von den Granulomen des Kaninchens Nr. 1 wurden Stücke auf vier weitere Kaninchen übertragen und zwar erhielt jedes von ihnen ein etwa erbsengroßes Stück des großen Knotens links unter die Bauchhaut, ein etwa ebensogroßes ganzes kleines Knötchen rechts unter die Bauchhaut. Anfangs waren alle diese übertragenen Stücke als derbe Knötchen unter der Haut fühlbar, sie wurden jedoch von Tag zu Tag kleiner und nach 3 Wochen war bei keinem Tiere palpatorisch mehr ein Knoten nachweisbar. 40 Tage nach der Transplantation wurden alle vier Tiere getötet, bei zweien von ihnen fand sich überhaupt keine Veränderung im Unterhautzellgewebe, bei einem fand sich an den Stellen, wo die Knoten gewesen waren, eine leichte Pigmentation des Unterhautzellgewebes, bei dem vierten Tier fand sich an der linken Bauchseite keinerlei Befund, an der rechten eine kleine sternförmige Narbe im Unterhautzellgewebe. Diese bestand mikroskopisch nur aus derben straffen Bindegewebszügen, in denen weder Kieselgur noch Riesenzellen nachgewiesen werden konnten.

Von den Granulomen des Meerschweinchens Nr. 5 wurde je ein gut erbsengroßes Stück in die Bauchhöhle von 7 weiteren Meerschweinchen gebracht. 2 der Tiere starben im Verlaufe der nächsten Wochen an eiteriger Peritonitis, die übrigen 5 befanden sich völlig wohl und nahmen an Gewicht zu. Nach 56 Tagen wurde bei ihnen die Bauchhöhle eröffnet, es fand sich jedoch bei keinem irgendein, wenn auch noch so kleiner umschriebener Knoten, keinerlei Trübung des Peritoneums, keine Spangen- oder Schwartenbildung. Die mesenterialen Lymphdrüsen waren nicht vergrößert.

Bei dem Meerschweinchen Nr. 6 wurde bei der ersten Eröffnung der Bauchhöhle der gut linsengroße Knoten an der vorderen Bauchwand exstirpiert und zur Hälfte zur histologischen Untersuchung eingelegt. Die andere Hälfte wurde einem weiteren Meerschweinchen, das vom gleichen Wurf wie das primäre Tier stammte, unter die Bauchhaut gebracht und war dort zuerst als derber Knoten fühlbar, der jedoch in der Folge kleiner und kleiner wurde und nach 28 Tagen völlig verschwunden war. Nach 50 Tagen fand sich bei der Spaltung der Haut an der Stelle, wo der Knoten sich befunden hatte, nur eine kleine, leicht bräunlich pigmentierte Stelle im Unterhautzellgewebe, in der sich mikroskopisch nur eine geringe Vermehrung des Bindegewebes nachweisen ließ.

Bei der zweiten Laparatomie wurden sämtliche vorhandene Knoten des Meerschweinchens Nr. 6 zu einem Brei verrieben und aus diesem die oben beschriebene Emulsion hergestellt. Von dieser wurde 12 Tieren je ein halber Kubikzentimeter intraperitoneal, ein weiterer halber Kubikzentimeter subkutan injiziert. Bei 11 von ihnen fand sich nach 50 Tagen

weder im Abdomen, noch unter der Haut irgendeine pathologische Veränderung. Bei einem Tiere jedoch fanden sich ebenfalls 50 Tage nach der Injektion bei Eröffnung der Bauchhöhle fünf umschriebene ziemlich flache Knoten an den Darmschlingen, deren größter ungefähr die Ausdehnung eines Dattelkernes besaß und sich an der Rückseite des Cöcums befand. Alle diese Knoten ließen sich nicht von den Darmschlingen lostrennen. Bei einem Versuch sie loszulösen, riß stets die Darmwand ein. Die mesenterialen Lymphdrüsen waren nicht vergrößert.

Der größte der Knoten wurde histologisch untersucht und zeigte mikroskopisch folgendes Bild: Der flach dem Darm aufsitzende Knoten liegt subperitoneal; an seinem Rand kann man deutlich erkennen, wie das Peritoneum sich auf der Knotenoberfläche umschlägt. Die breite Basis des Knotens lagert sich der äußeren Muskelschicht auf. Das Gewebe selbst besteht aus sehr mannigfach gestalteten Zellen von polygonaler Gestalt, unter denen sich zahlreiche spindel- und rautenförmige finden. Diese Zellen schieben sich an vielen Stellen sehr dicht ineinander. Dazwischen sind größere vielkernige Zellen mit traubenförmigen Haufen bläschenförmiger, aber ziemlich chromatinreicher Kerne eingelagert. In sehr vielen Zelleibern finden sich Kieselgurbestandteile, in Form der bekannten Nadeln und amorphen Körnchen. Auffallend ist das Vorhandensein von sehr zahlreichen mitotischen Figuren in den Kernen und zwar finden sich fast ausschließlich pathologische Formen der Zellteilung. Außer durch diese Mitosen unterscheidet sich dieser Knoten von allen bisher untersuchten vor allem dadurch, daß er ein deutliches infiltratives Wachstum zeigt und zwar durchbricht die Wucherung von ihrer Basis her in großer Ausdehnung die äußeren Muskelschichten der Darmwand. Die einzelnen Muskelzellen sind hier auseinandergedrängt, die Granulomzellen haben sich zwischen sie eingeschoben und dringen in breiten Straßen in die inneren Muskelschichten vor, wobei sie offenbar den präformierten Lymphspalten folgen. Dabei bilden sie, echten, sich in der Darmwand ausbreitenden malignen Tumoren ganz ähnlich, einzelne straßenförmige Züge zwischen den Muskelfibrillen und dringen bis in die Gegend der Submucosa vor. Auch hier finden sich unter den infiltrierenden Zellen vielfach Kerne mit mitotischen Figuren, die wiederum ausschließlich pathologische Formen zeigen. Auch in zahlreichen ektatischen Lymphgefäßen sieht man kleinere und größere Gruppen von eingedrungenen Granulomzellen.

Von dem kleinen Knoten des Meerschweinchens Nr. 10 wurde die eine Hälfte zur histologischen Untersuchung eingelegt, die andere einem Meerschweinchen, das vom gleichen Wurfe wie das Primärtier stammte, unter die Bauchhaut gebracht. Das sehr kleine Gewebsstückchen war nur noch 10 Tage lang fühlbar, 30 Tage nach der Transplantation fanden sich im Unterhautzellgewebe keinerlei Veränderungen an der Stelle, wo der Knoten gesessen hatte.

Von dem Knoten des Meerschweinchens Nr. 11 wurde je ein Stück von der Größe eines Haselnußkernes bei 3 Meerschweinchen unter die Bauchhaut gebracht. Alle 3 waren zuerst gut als ziemlich derbe, verschiebliche Knoten fühlbar, verkleinerten sich jedoch in der Folge zusehends und waren nach 20 Tagen nur noch dadurch nachweisbar, daß die Haut an der Stelle, wo früher der Knoten sich befunden hatte, nicht mehr verschieblich war. Nach 28 Tagen war bei allen 3 Tieren wieder ein kleines Knötchen fühlbar, das in den nächsten Wochen an Größe langsam zunahm. 70 Tage nach der Transplantation wurden alle 3 Tiere getötet und es fand sich bei dem ersten Tier ein etwa kirschkerngroßer, sehr derber Knoten, der sich leicht aus dem umgebenden Gewebe ausschälen ließ. Mikroskopisch zeigt er das Bild eines typischen Riesenzellengranuloms mit zahlreichen eingesprengten Nekroseherden.

Neben den Riesenzellen differenziert sich auch hier aus dem zellreichen Grundgewebe an vielen Stellen kurzfaseriges und an Gefäßen sehr reiches Bindegewebe aus. Die Riesenzellen sind vollgepfropft mit Kieselgurnadeln und Diatomeenpanzern.

Das zweite Tier zeigte einen Knoten von fast Mandelgröße, der sich ebenfalls ganz leicht ausschälen ließ. Auch dieser Knoten unterschied sich in seinem histologischen Bau in nichts von den früher beschriebenen primär durch Injektion von Kieselgur erzeugten Granulomen, nur sieht man, wie dies ja auch bei den älteren primären Riesenzellengranulomen der Fall war, ein Überwiegen der kleinen Fibroblastenformen gegenüber den Riesenzellen. Diese selbst sind ebenso beschaffen, wie die in dem Primärknoten, teilweise mit randständigen Kernen und alle enthalten zahlreiche Kieselgurbestandteile in ihren Protoplasmaleibern. Auch hier finden sich vereinzelte Ansätze zur Ausbildung kurzer fibröser Gewebszüge, deren Zellen spindelförmige Kerne zeigen.

Das dritte Tier zeigte einen gut kirschkerngroßen Knoten unter der Haut, der sich ebenfalls ganz leicht ausschälen ließ. Auch dieser Knoten unterschied sich in seinem histologischen Bau in keiner Weise von einem primären Riesenzellengranulom. Die Fibroblasten erscheinen stark in der Überzahl gegenüber den Riesenzellen, deren Protoplasmaleiber auch hier von Kieselgurbestandteilen vollgepfropft sind. In dem Fibroblastengewebe sehr zahlreiche junge Gefäßsprossen.

Bei der Abtragung des zurückgebliebenen und weiter gewachsenen Knotens des Tieres Nr. 11 wurde aus den entnommenen Granulomstückchen die oben geschilderte Aufschwemmung hergestellt und von ihr je 1 ccm 7 Meerschweinchen unter die Bauchhaut injiziert. Bei 6 Tieren zeigten sich keinerlei Erscheinungen, auch ließ sich bei der Sektion keinerlei Veränderung im Unterhautzellgewebe nachweisen. Bei einem Tier bildete sich an der Injektionsstelle ein Abszeß, in dessen eiterigem Inhalt zahlreiche Streptokokken sich nachweisen ließen.

Von den Granulomen des Meerschweinchens Nr. 12 wurde ein kleines

Stückchen, etwa in der Größe einer Linse einem weiteren Meerschweinchen unter die Bauchhaut gebracht. Der anfangs gut fühlbare Knoten war nach 16 Tagen völlig geschwunden, bei der Sektion, 30 Tage nach der Transplantation, fand sich keinerlei Veränderung des Unterhautzellgewebes.

Von den Granulomen des Meerschweinchens Nr. 15 wurde auf 6 Tiere je ein etwa linsengroßes Stück übertragen und zwar bei allen unter die Haut des Bauches. Bei allen 6 Tieren war der Knoten anfangs gut unter der Haut fühlbar und vergrößerte sich in der ersten Zeit etwas, so daß er nach 8 Tagen ungefähr die Größe einer Erbse erreicht hatte. Von da ab nahmen aber alle 6 Knoten an Größe wieder ab und nach weiteren 30 Tagen war bei keinem Tiere mehr ein Knoten fühlbar. Die Haut über der Stelle, an die transplantiert worden war, war gut verschieblich. Am 45. Tage nach der Übertragung fand sich bei der Sektion bei keinem der Tiere irgendeine Veränderung pathologischer Art im Unterhautzellgewebe.

Von dem etwa kirschkerngroßen Granulom des Meerschweinchens Nr. 18 wurde je ein kaum linsengroßes Stück in die Bauchhöhle von 2, vom gleichen Wurf wie das Primärtier stammenden Meerschweinchen gebracht. Beide Tiere wurden nach 6 Wochen getötet, es fand sich jedoch bei keinem irgendein umschriebener Knoten, noch sonst irgendeine pathologische Veränderung. Von den kleineren Knötchen des gleichen Tieres (Nr. 18) wurden mehrere ganz exstirpiert und auf 5 weitere Meerschweinchen subkutan übertragen. Auch diese nahmen rasch an Größe ab und waren vom 20. Tage ab nicht mehr fühlbar und bei keinem der 5 Tiere fand sich bei der, 40 Tage nach der Übertragung vorgenommenen Sektion irgendeine pathologische Veränderung des subkutanen Gewebes an der Transplantationsstelle.

Von den beiden Granulomen, die sich im subkutanen Bindegewebe der Haut bei der Katze Nr. 21 entwickelt hatten, wurde je die eine Hälfte zur histologischen Untersuchung aufbewahrt, die anderen beiden Hälften wurden zerrieben und aus ihnen die oben beschriebene Aufschwemmung hergestellt. Von dieser wurden einer Katze, die vom gleichen Wurf wie die primäre stammte, 2 ccm in die Bauchhöhle und 1 ccm unter die Bauchhaut injiziert. Bei der 6 Wochen nach der Übertragung vorgenommenen Sektion des Tieres fanden sich im Unterhautzellgewebe an der Injektionsstelle keinerlei pathologische Befunde. Das Peritoneum war überall glatt und glänzend, nirgends fanden sich umschriebene Knoten oder irgendwelche Spangen oder Adhäsionen. Die mesenterialen Lymphdrüsen waren nicht vergrößert. (Tabelle II s. p. 26.)

Es waren also, wie auch aus der nebenstehenden Tabelle ersichtlich ist, im ganzen von 9 primären Tieren Zellen auf 50 sekundäre Tiere übertragen worden. Die sekundären Tiere waren stets von der gleichen Art und stammten in mehreren Fällen vom gleichen Wurf wie das primäre Tier, so daß die Übertragung stets auf möglichst gleiches Eiweiß

**Tabelle II.**

| Primäres Tier | Zahl der sekundären Tiere | | Form der Übertragung | Körperstelle, an die übertragen wurde | Ergebnis |
|---|---|---|---|---|---|
| Kaninchen Nr. I | 4 | | Stückchen | (Unter die Bauchhaut) Subkutanes Gewebe | Bei 2 Tieren völlig negativ, bei 1 leichte Pigmentation des Unterhautzellgewebes, bei 1 kleine, sternförmige Narbe |
| Meerschweinchen Nr. V | 7 | | Stückchen | Bauchhöhle | Bei 5 Tieren völlig negativ, bei 2 eiterige Peritonitis |
| Meerschweinchen Nr. VII | 13 | 1 | Stückchen | Subkutanes Gewebe | Leichte Pigmentation des Unterhautzellgewebes |
| | | 12 | Emulsion | Subkutanes Gewebe und Bauchhöhle | Bei 11 Tieren völlig negativ, bei 1 mehrere bis dattelkerngroße Knoten an den Darmschlingen |
| Meerschweinchen Nr. X | 1 | | Stückchen | Subkutanes Gewebe | Völlig negativ |
| Meerschweinchen Nr. XI | 10 | 3 | Stückchen | Subkutanes Gewebe | Bei allen 3 Tieren je ein Knoten von bis Mandelgröße |
| | | 7 | Emulsion | Subkutanes Gewebe | Bei 6 Tieren völlig negativ, bei 1 Abszeß. |
| Meerschweinchen Nr. XII | 1 | | Stückchen | Subkutanes Gewebe | Völlig negativ |
| Meerschweinchen Nr. XV | 6 | | Stückchen | Subkutanes Gewebe | Völlig negativ |
| Meerschweinchen Nr. XVIII | 7 | 2 | Stückchen | Bauchhöhle | Völlig negativ |
| | | 5 | Stückchen | Subkutanes Gewebe | Völlig negativ |
| Katze Nr. XXI | 1 | | Emulsion | Subkutanes Gewebe und Bauchhöhle | Völlig negativ |
| 9 Primärtiere | 50 | 20 | Emulsion | 28 Subkut. Gewebe 9 Bauchhöhle 13 Beides | Bei 40 Tieren völlig negativ, bei 2 Pigmentation, bei 1 Narbe im Unterhautzellgewebe, bei 2 eiterige Peritonitis, bei 1 Abszeß, bei 4 umschriebene Knoten |
| | | 30 | Stückchen | | |

stattfand. Trotzdem wurden bei 40 der sekundären Tiere die übertragenen Zellen völlig resorbiert, ohne irgendeine Spur zu hinterlassen. Bei einem Tier blieb eine kleine Narbe, bei zweien eine leichte Pigmentation des Unterhautzellgewebes zurück. 2 Tiere starben an eiteriger Peritonitis, eines bekam einen Abszeß. Diese letzteren 3 Tiere sind, da bei ihnen offenbar bei der Übertragung nicht ganz aseptisch gearbeitet worden war, nicht zu verwerten. (Außerdem waren noch auf 11 weitere Tiere Stücken von Granulomen intraperitoneal übertragen worden, die sämtlich 1—3 Tage nach der Operation eingegangen waren und deshalb nicht mit aufgeführt wurden.) Eine Ausnahme machten erstens die 3 Meerschweinchen, auf welche Stückchen des Granuloms von Tier Nr. 11 übertragen worden waren, und außerdem eines der Tiere, dem eine Aufschwemmung des Knotens von Tier Nr. 6 intraperitoneal injiziert worden war. Bei diesen 4 Tieren hatten sich zirkumskripte Knoten gebildet. Bei den ersten drei wurden die übertragenen Stückchen anfangs auch kleiner und kleiner und waren dann eine Zeitlang überhaupt kaum zu fühlen, dann nahmen sie jedoch an Größe wieder zu und waren nach 11 Wochen größer, als bei der Übertragung. Es fragt sich also, ob in diesen 3 Fällen einige der übertragenen Zellen selbständiges Wachstum gezeigt haben. Es ist nun wohl anzunehmen, daß in erster Linie die Fibroblasten und nicht die Riesenzellen selbständiges Wachstum zeigen können und es hätten demnach diese sekundären Knoten im Gegensatz zu den primären sehr reich an kleinen Fibroblasten sein müssen und nur verhältnismäßig wenige mit Kieselgur gefüllte Riesenzellen enthalten dürfen. Diese 3 sekundären Knoten unterschieden sich aber in ihrem histologischen Bau nicht im geringsten von den älteren primären, durch direkte Injektion von Kieselgur erzeugten Knoten und enthielten so viele, von Kieselgur vollgepfropfte Riesenzellen, daß es wohl kaum einem Zweifel unterliegen kann, daß es sich auch hier um den gleichen Vorgang handelt: Auf alle 3 Tiere waren sehr große Stückchen eines Riesenzellengranuloms übertragen worden, viel größere, als in allen anderen Fällen und diese enthielten auch dementsprechend mehr Kieselgurbestandteile. Im Anfang waren diese Fremdkörper von den Zellen des primären Tieres umgeben und konnten so keinen Reiz auf das umgebende Gewebe ausüben. Da die mit übertragenen Zellen nicht selbständig existenzfähig auf dem neuen Nährboden waren, so starben sie ab und wurden resorbiert. Der Knoten wurde kleiner und kleiner, bis schließlich alle umhüllenden Zellen verschwunden waren und nur noch die Kieselgur zurückblieb. Diese wirkte nun genau so, wie die direkt als Aufschwemmung injizierte und hatte also die Bildung von Riesenzellengranulomen zur Folge. In allen anderen Fällen war offenbar die Menge der mit übertragenen Kieselgur zu gering gewesen, um eine derartige Wirkung auszuüben und nur in diesen 3 Fällen, wo wesentlich größere Stückchen und in ihnen auch viel mehr Kieselgur übertragen

wurde, war genügende reizende Substanz vorhanden, welche die Bildung eines Riesenzellengranuloms hervorrufen konnte. Wahrscheinlich waren auch hier die übertragenen Zellen nicht weiter gewachsen, jedenfalls hatten sie sich nicht anders verhalten, als auf dem primären Tiere, selbst wenn einige von ihnen nicht resorbiert worden waren.

Das 4. Meerschweinchen, das ebenfalls zirkumskripte Knoten bekam, hatte in der injizierten Aufschwemmung sicherlich neben den Zellen so viel Kieselgurnadeln mit in die Bauchhöhle bekommen, daß durch ihre Anwesenheit die bei ihm vorgefundene Knötchenbildung erklärt werden könnte. Allein die Knoten dieses Tieres unterschieden sich in ihrem histologischen Bau und biologischen Verhalten, soweit dieses geprüft werden konnte, so wesentlich von allen übrigen Knötchen, daß ihrer Entstehung unbedingt ein ganz anderer Prozeß zugrunde liegen muß. (Leider ging dieses Tier durch einen Zufall zugrunde, so daß die Knoten nicht mehr weiter transplantiert werden konnten.)

Schon makroskopisch fiel an diesen Knoten auf, daß sie so fest mit den Darmschlingen verwachsen waren, daß es nicht möglich war, sie von ihnen zu trennen. Nach ihrem histologischen Bau standen sie echten Geschwülsten weit näher, als jugendlichem Granulationsgewebe. Sie zeigten ausgesprochenes infiltrierendes Wachstum, das präformierte Gewebe war deutlich von den neugebildeten Zellen durchwuchert, seine Elemente auseinandergedrängt, deutlich ließ sich allenthalben ein Eindringen von jugendlichen Zellen in die Lymphgefäßbahnen der Darmwand erkennen. Weiterhin unterschieden sich diese Knoten von den übrigen Granulomen wesentlich durch ihre massenhaften Mitosen, die fast alle pathologische Formen zeigten. Da sich in den primär durch Kieselgurinjektion erzeugten Knoten keine derartigen pathologischen Mitosen auffinden ließen, so liegt hier offenbar eine Veränderung des Mitosencharakters vor, eine Erscheinung, die sich nach v. Hansemann lediglich in bösartigen Geschwülsten, aber in keinerlei anderen entzündlichen, degenerativen oder hyperplastischen Wucherungen findet, ebenso, wie das infiltrierende Wachstum. Es unterliegt also wohl kaum mehr einem Zweifel, daß in diesem einen Fall die übertragenen Zellen nicht resorbiert wurden, sondern auf dem neuen Boden weiterwuchsen, ja sogar eine wesentliche Steigerung ihrer Wachstumsenergie erfuhren. Dabei erfüllten sie nicht mehr ausschließlich ihre ursprüngliche Bestimmung, das präformierte Gewebe vor Fremdkörperreizen zu schützen, im Gegenteil, sie schädigten sogar das Körpergewebe, indem sie wuchernd in dasselbe eindrangen. Dabei entfernten sie sich in ihrem Bau von dem des jugendlichen Bindegewebes, mit einem Wort, die Zellen wurden anaplastisch im v. Hansemann'schen Sinne.

Schaltete man also die 3 an Sepsis erkrankten Tiere aus, so blieben noch 47 übrig, die für die Prüfung des Verhaltens der Granulomzellen verwendet werden konnten. Bei 46 von ihnen waren die Zellen des

Riesenzellengranuloms resorbiert worden und nur in einem Falle hatten sie selbständiges Wachstum gezeigt, das ist ein Ergebnis von 2,1 % positiven Erfolgen. Dieses Ergebnis, das an und für sich ja sehr gering erscheint, gewinnt wesentlich an Wert, wenn man es mit den Resultaten vergleicht, die andere übertragene Tumoren lieferten, die doch schon insofern ein viel dankbareres Ausgangsmaterial bildeten, als ihre Zellen schon auf dem primären Tier eine viel höhere Proliferation zeigten, als die der Riesenzellengranulome. So gibt Ehrlich an, daß von den in Betracht kommenden Einzelimpfungen mit Primärgeschwülsten bei seinen Versuchen nur 2,8 % positiv ausfiel; Bashfort beziffert seine Impfausbeute mit 1,6 % in einer späteren Arbeit mit 3,2 %. Hertwig und Poll erhielten bei ihren Versuchen ein positives Ergebnis in 3,2 % der Fälle. Aus diesen Resultaten ersieht man, daß das Riesenzellengranulom in bezug auf ihre Übertragbarkeit nur wenig hinter dem Durchschnitt der bisher transplantierten Primärtumoren zurücksteht. Aber ganz abgesehen davon, muß mit Hertwig und Poll gesagt werden, daß die Übertragbarkeit einer Geschwulst bewiesen ist, wenn auch nur in einem einzigen Fall die Übertragung einer Geschwulst von einem Tier auf ein anderes wirklich gelungen ist. Bei dem oben geschilderten Tiere war aber die Übertragung sicherlich gelungen, denn selbst wenn man annehmen wollte, daß die geringe Menge von Kieselgur, welche in dem halben ccm Zellaufschwemmung vorhanden war, auch bei diesem Tiere die Knötchenbildung hervorgerufen hätte, so könnte damit niemals erklärt werden, warum gerade diese Knötchen sich histologisch und biologisch so ganz anders verhielten, als alle die vielen Hunderte von Fremdkörpergranulationsgeschwülsten, die bisher beobachtet worden sind. In allen anderen Fällen handelte es sich lediglich um eine Abwehr des Körpers, der sich gegen den starken Reiz, den die Fremdkörper, in unseren Fällen die Kieselgur, auf ihn ausübt, schützt, indem er die irritierenden Bestandteile mit neugebildetem Gewebe umgibt und dadurch unschädlich macht. Die Intensität dieser Gewebsbildung steht im direkten Verhältnis zur Größe des Reizes und dieser wieder ist direkt proportional der Menge der injizierten Kieselgur. Die neugebildeten Zellen besitzen ihrer Bestimmung gemäß, den Körper so schnell als möglich vor den schädigenden Fremdkörpern zu schützen, eine sehr hohe Proliferationsfähigkeit und werden sicher dann ihr Wachstum einstellen, wenn sie ihre physiologische Aufgabe erfüllt haben. Allerdings wirken auch dann, wenn die Körperzellen vollständig durch neugebildetes Bindegewebe geschützt sind, stets noch die eingeschlossenen Fremdkörper irritierend auf die neugebildeten Zellen und regen sie zu erneutem Wachstum an, so daß ein völliger Stillstand in der Gewebsneubildung wohl nie zustande kommen kann. Dies entspricht auch den bisherigen Erfahrungen, denn bis jetzt wurde noch nie bei einer durch Kieselgureinspritzung hervorgerufenen Neubildung von Bindegewebe irgendeine Schrumpfung oder

Narbenbildung beobachtet, wie dies bei der Einheilung anderer, weniger stark reizender Fremdkörper der Fall zu sein pflegt. Die Zellen aller bisher untersuchten Riesenzellengranulome standen vielmehr noch auf der Stufe, wie diejenigen der infektiösen Granulome, bei denen nach Borst die Gewebsneubildung auf halber Stufe stehen bleibt, „eine Gewebsneubildung, welche den Charakter weitgehender Unreife ganz ebenso an sich trägt, wie viele echte Geschwülste".

Wurden die Zellen dieses Gewebes nun von ihrem Mutterboden getrennt, so wurden sie in den meisten Fällen resorbiert und nur in dem einen Fall besaßen sie die Fähigkeit, weiter zu bestehen, ja sie erfuhren sogar, ähnlich den Zellen der übertragenen Mäusetumoren, eine direkte Steigerung ihrer Wachstumsenergie, sie vergaßen gewissermaßen ihre ursprüngliche Bestimmung, den Körper zu schützen, und wucherten verdrängend und schädigend in das präformierte Gewebe ein, indem sie ebenso ihre biologischen, als ihre histologischen Eigenschaften änderten und sich so den Zellen der echten Geschwülste äußerst ähnlich zeigten.

Wenn nun auch aus diesem einen Befund noch keine unbedingt sicheren Sätze aufgestellt werden können, und es immer noch die Sache weiterer Beobachtungen sein wird, festzustellen, ob ein derartiges Verhalten der jungen Bindegewebszellen des öfteren vorkommt und wie sich dieses neue Gewebe bei der weiteren Transplantation verhält, so kann man doch auf Grund der bisherigen Erfahrungen zu folgenden Schlüssen kommen:

Die durch Injektion feinster, aseptischer Fremdkörper hervorgerufenen Bindegewebsneubildungen zeigen äußerlich, makroskopisch große Ähnlichkeit mit echten Geschwülsten, sie unterscheiden sich jedoch von ihnen grundlegend dadurch, daß sie nicht ohne äußere Ursache entstanden sind und ihre Zellen kein zweck- und zielloses Wachstum zeigen, vielmehr die Aufgabe besitzen, den Körper vor Fremdkörperreizen zu schützen.

Durch Übertragung auf artgleiches Eiweiß läßt sich jedoch die Proliferation der Zellen dieses Gewebes steigern und zwar so sehr, daß sie nicht mehr ihre physiologische Aufgabe erfüllen, sondern ein überstürztes, infiltratives Wachstum zeigen und dadurch histologisch sowohl als biologisch den Zellen echter Geschwülste äußerst ähnlich werden.

Die Zukunft wird zeigen, ob durch ständige Weiterverimpfung der geeignetsten Zellen noch Gewebsneubildungen erzeugt werden können, die sich weder biologisch noch histologisch von echten Geschwülsten unterscheiden.

## Literaturverzeichnis.

Albrecht, E., Prolegomena zu einer physiologischen Theorie der Geschwülste, Monatshefte f. Geburtshilfe und Gynäkologie Bd. 20.

—, Grundprobleme der Geschwulstlehre, Frankf. Zeitschr. f. Pathol. Bd. I.

Apolant, H., Deutsche med. Wochenschr. Nr. 13 u. 14 1904.

—, Die epithelialen Geschwülste der Maus, Arbeiten aus dem Institut für experimentelle Therapie in Frankfurt a. M. 1906.

Arnold, Über die Geschicke der Leukocyten in der Fremdkörperembolie, Virchow's Archiv Bd. 133.

Arnold, Archiv f. mikroskopische Anatomie Bd. 30 p. 285.
Babés, Beobachtungen über Riesenzellen, Stuttgart 1905.
Bashford, Murray and Bowen, The experimental analysis of the growth of cancer, Proc. Rog. Soc. Series Bd. 78 1906.
Bashford, E. F., Fourth annual report of the imperial cancer research fund 1906. Autoreferat im biophysikalischen Zentralbl. Bd. II 1906.
Basheord, Ant., Murray, Carcinoma mammae in the mouse, The lancet March. 1902.
Bashford, Murray and Cramer, The natural an induces resistance of mice to the growth of cancer, Procedings of the royal Society B. Bd. 79 1907.
Baumgarten, P., Experimentelle und pathologisch-anatomische Untersuchungen über Tuberkulose, Zeitschr. f. klin. Medizin Bd. IX 1885.
Borst, M., Über Wesen und Ursachen der Geschwülste, Würzburger Abhandlungen aus dem gesamten Gebiete der praktischen Medizin 1906.
—, Die Lehre von den Geschwülsten, Wiesbaden 1902.
Bügner, Über die Einheilung von Fremdkörpern unter Einwirkung chemischer und mikroparasitärer Schädlichkeiten. Ziegler's Beiträge Bd. 19 1896.
Cattani, Über die Reaktion der Gewebe auf spezifische Reize, Ziegler's Beiträge Bd. VII 1890.
Clünet, J., Recherches expérimentales sur les tumeurs malignes, Paris 1910.
Ehrlich u Apolant, Beobachtungen über maligne Mäusetumoren, Berliner klinische Wochenschr. Nr. 28 1905.
Ehrlich, P., Über ein transplantables Chondrom der Maus, Arbeiten aus dem Institut für experimentelle Therapie zu Frankfurt a. M. 1906.
—, Experimentelle Karzinom-Studien an Mäusen, Ebenda 1906.
Evetzky, Untersuchungen aus dem pathologischen Institut Zürich, Heft III.
Fränkel, Über die Bedeutung von Fremdkörpern in Wunden, Wien. klin. Wochenschrift 1888.
Hamilton, D. J., On sponge grafting, Edinburger med. Journal Bd. 27 1881/82.
Hanau, Fremdkörpertuberkulose nach Perforation eines Magengeschwüres, Korrespondenzblatt Schweizer Ärzte, Jahrg. 21.
v. Hansemann, D., Formative Reize u. Reizbarkeit, Zeitschr. f. Krebsforschung, Bd. VII.
—, Die mikroskopische Diagnose der bösartigen Geschwülste, Berlin 1902.
Heiberg, J., Die Lehre von den Granulomen u. vom Akestom. Virchow's Archiv Bd. 55.
Helbing, Pseudotuberkulose des Banchfelles durch Tänieneier, Zentr. f. Chirg. 1899.
Hertwig u. Poll, Zur Biologie der Mäusetumoren, Berlin 1907.
Hinsberg, Über Beteiligung des Peritoneal-Epithels bei der Einheilung von Fremdkörpern.
Jakobson, A., Über das Vorkommen von Riesenzellen in gut granulierenden Wunden der Weichteile, Virchow's Archiv Bd. 65 1875.
Konstantinowitsch, Zur Frage der experimentellen Granulome, Virchow's Archiv Bd. 163 1901.
Kopéc, Experimentelle Untersuchungen über die Entstehung der tuberkelähnlichen Gebilde in der Bauchhöhle der Meerschweinchen unter Einwirkung von Fremdkörpern, Ziegler's Beiträge Bd. 35.
Krätzer, Wasserglas und Infusorienerde, deren Natur und Bedeutung für Industrie und Gewerbe, Wien 1886.
Krückmann, E., Über Fremdkörper-Tuberkulose und Fremdkörper-Riesenzellen, Virchow's Archiv, Supplementheft zum 138. Bd. 1895.
Loeb, J., Die formative Reizung.
Lewin, C., Die wichtigsten Ergebnisse der experimentellen Krebsforschung, Berliner Klinik Nr. 267 1900.
Manasse, Über Granulationsgeschwülste mit Fremdkörper-Riesenzellen, Virchow's Archiv Bd. 136 1894.
Marchand, F., Der Prozeß der Wundheilung, Stuttgart 1901.
—, Über den Einheilungsprozeß von Fremdkörpern, Tageblatt d. 60. Versammlung deutscher Naturforscher und Ärzte, Wiesbaden 1887.
—, Über Veränderungen der Peritoneal-Endothelien bei der Einheilung kleiner Fremdkörper, Straßburger Sitzungsberichte 1897.
—, Untersuchungen über die Einheilung von Fremdkörpern, Ziegler's Beiträge 1888.
Martin, H., Nouvelles recherches sur la tuberculose spontanée et experimentelle des séreuses, Archives de Physiologie normale et patholog. 2. Ser. 1881.
Maximow, Experimentelle Untersuchungen über die entzündliche Neubildung von Bindegewebe, Ziegler's Beiträge 5. Supplh. 1902.
—, Über entzündliche Bindegewebs-Neubildung bei der weißen Ratte, Ziegler's Beiträge Bd. 35.

Merkl, H., Über entzündliche und infektiöse Neubildungen und pathologische Organisation, Lubarsch-Ostertag's Ergebnisse Bd. IX, 1903.
Meyer, Karl, Über einen Fall von Fremdkörper-Peritonitis, Ziegl. Beitr. Bd. 13 1893.
Michaelis, Experimentelle Untersuchungen über den Krebs bei Mäusen, Zentralbl. f. Bakteriologie Bd. 34 1903.
—, Über den Krebs der Mäuse, Zeitschr. f. Krebsforschung Bd. 4 1906.
Michaelis, L. u. Loewenthal, Über den Krebs der Mäuse, Zeitschr. f. Krebsforschung Bd. 4 1906.
Michaelis, N., Ein transplantables Rattenkarzinom, Zeitschr. f. Krebsfg. Bd. 5 1907.
Michaelis, L. u. Lewine, C., Über ein transplantables Rattenkarzinom, Berlin. klin. Wochenschr. 1907.
Nikiforoff, M., Untersuchungen über den Bau und die Entwicklungsgeschichte des Bindegewebes, Ziegler's Beiträge Bd. 18 1891.
Pagenstecher, Sitzungsbericht über die 15. Versammlung der ophtamologischen Gesellschaft, Heidelberg 1883.
Paltauf, Entzündliche u. infektiöse Neubildungen, Lubarsch-Ostertag's Ergeb. 1884.
Podwyssotzki, Zur Frage der formativen Reize. Ziegler's Beiträge Bd. 47 1910.
v. Recklinghausen, Virchow's Archiv Bd. 28 1863.
Ribbert, Das pathologische Wachstum der Gewebe bei der Hypertrophie, Regeneration, Entzündung und Geschwulstbildung, Bonn 1896.
—, Das Karzinom des Menschen, Bonn 1911.
Schulze, Walter, H., Zentralbl. f. Bakteriologie 1911.
Schirokogoroff, Künstlich hervorgerufene Neoplasmen nach Kieselgur-Injektionen, Virchow's Archiv Bd. 205.
Salzer, F., Über Einheilung von Fremdkörpern, Sammlung medizinischer Schriften 8. Wien 1890.
Senftleben, Beiträge zur Lehre von der Entzündung und den dabei auftretenden corpusculären Elementen, Virchow's Archiv Bd. 72.
Silbermak, Fremdkörpertuberkulose der Zunge in Tumorform, Zeitschr. f. Chirurgie Bd. 64 1902.
Soitzer, Über eine Geschwulstbildung durch Raupenhaare, Wiener klin. Wochenschrift 1897.
Tillmanns, Experimentelle und anatomische Untersuchungen über Wunden der Leber und Nieren. Virchow's Archiv Bd. 78 1879.
Virchow, Die Zellularpathologie 4. Auflage, Berlin 1871.
Wagemann, Über pseudotuberkulöse Entzündung der Konjunktiva und Iris durch Raupenhaare, Archiv f. Ophtalmologie Bd. 36.
Vogel, Karl, Über eigenartige Fremdkörper-Riesenzellen bei Pronchiolitis oblitterans, Virchow's Archiv Bd. 206 1911.
Weiss, Über Bildung und Bedeutung von Riesenzellen, welche um Fremdkörper im Organismus sich bilden, Virchow's Archiv Bd. 68.
Ziegler, Experimentelle Untersuchungen über die Herkunft der Tuberkel-Elemente mit besonderer Berücksichtigung der Histogenese d. Riesenzellen, Würzburg 1875.
—, Über die Ursachen der pathologischen Gewebsneubildung, Internationale Beiträge zur wissenschaftl. Medizin, Festschr. f. Virchow Bd. II 1891.
—, Untersuchung über pathologische Bindegewebs- und Gefäßneubildungen, Würzburg 1876.

## Erklärung der Abbildungen.

### Tafel I und II.

Fig. 1. Nr. 1. Schnitt durch das große Granulom von Kaninchen Nr. 1 bei starker Vergrößerung.

Fig. 2. Nr. 9. Schnitt durch ein sekundäres Granulom von einem der Meerschweinchen, auf welche ein Stück des Knotens vom Meerschweinchen Nr. 11 übertragen worden war bei starker Vergrößerung.

Fig. 3. Nr. 11. Schnitt durch einen der Knoten, welche sich auf dem Peritoneum eines der Meerschweinchen fanden, welches eine Aufschwemmung von den Granulomen des Meerschweinchens Nr. 7 intraperitoneal injiziert bekommen hatten, bei schwacher Vergrößerung.

# Lebenslauf.

Der Verfasser dieser Abhandlung wurde als Sohn des ordentlichen Professors der Geschichte an der technischen Hochschule in München, Mitgliedes der Akademie der Wissenschaften Dr. Felix Stieve am 22. V. 1886 in München geboren. Am gleichen Orte erhielt er in der Luisenschule den ersten Unterricht und besuchte sodann 9 Jahre lang das Kgl. Wilhelms-Gymnasium in München, das er am 14. VII. 1905 absolvierte. Vom Oktober 1905 an oblag er an der Kgl. Ludwigs-Maximilian-Universität dem Studium der Medizin, und bestand am 24. II. 1908 sein Physikum. Vom 1. X. 1908 bis zum 1. IV. 1909 genügte er seiner Militärpflicht beim 1. schweren Reiter-Rgt. Prinz Karl von Bayern in München. Am 12. V. 1911 schloß er seine medizinischen Studien mit bestandener ärztlicher Prüfung ab. Vom 15. V. 1911 bis zum 15. VI. war er am pathologischen Institut des Krankenhauses München rechts der Isar als Medizinalpraktikant tätig und vom 15. II. 1912 ab in der gleichen Stellung an der zweiten medizinischen Klinik in München.

G. Pätz'sche Buchdr. Lippert & Co. G. m. b. H., Naumburg a. d. S.

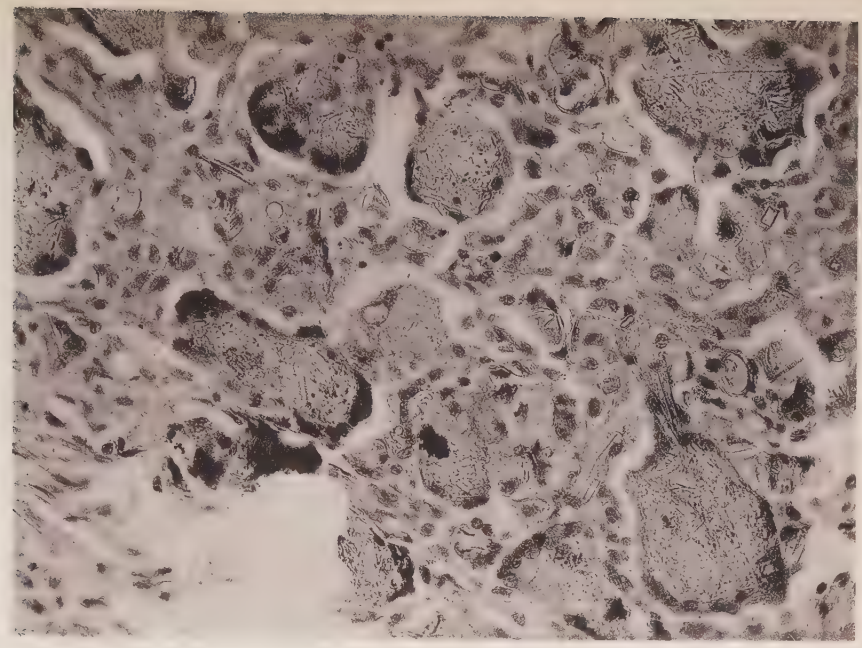

*1*

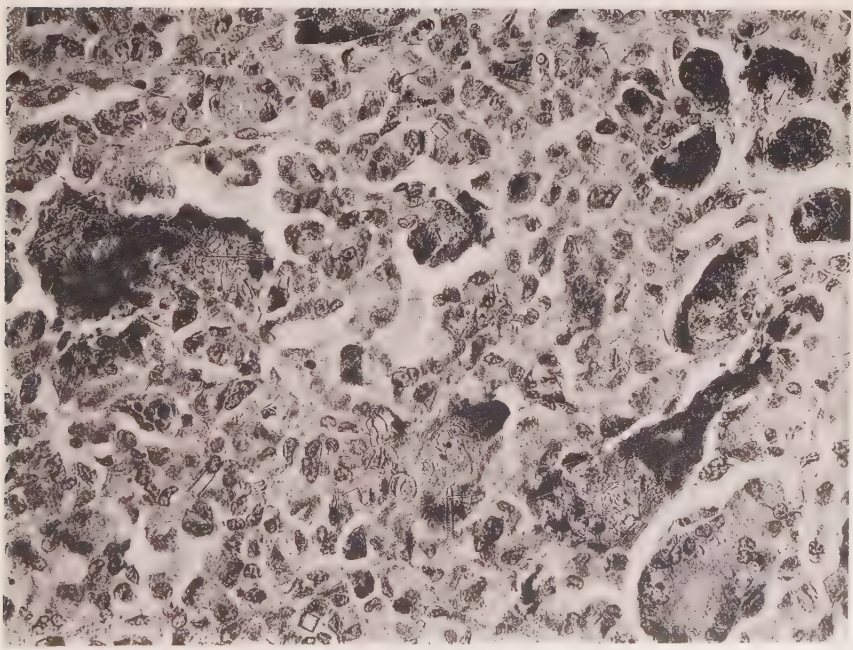

*2*

Stieve, Riesenzellengranulom.

J. B. Obernetter, München, reprod.

*Verlag von Gustav Fischer, Jena.*

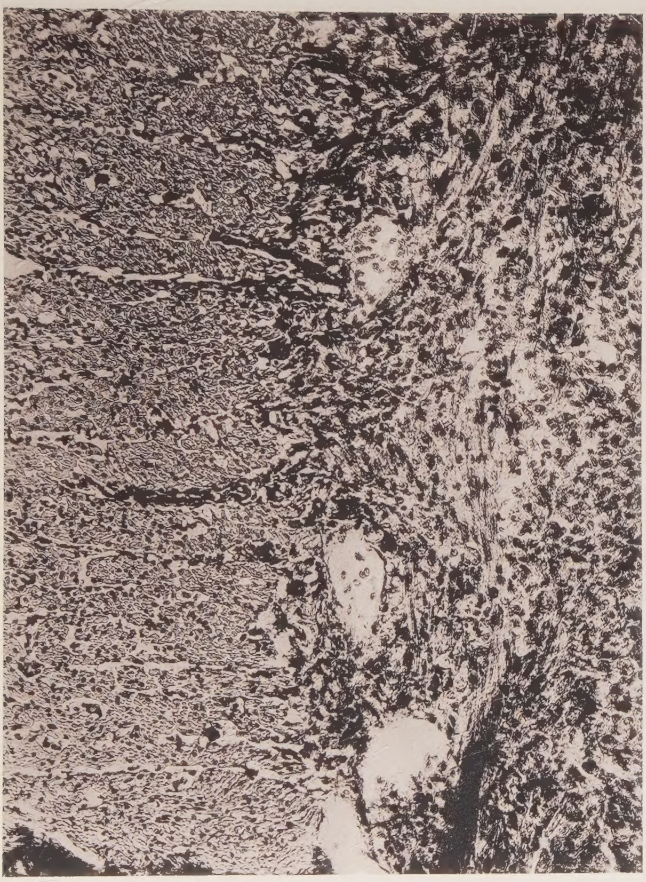

*3*

Stieve, Riesenzellengranulom.

J. B. Obernetter, München, reprod.

*Verlag von **Gustav Fischer**, **Jena**.*

G. Pätz'sche Buchdr. Lippert & Co. G. m. b. H., Naumburg a. d. S.